ВПЧ-АССОЦИИРОВАННЫЕ ПОРАЖЕНИЯ КУПОЛА ВЛАГАЛИЩА У ЖЕНЩИН ПОСЛЕ ГИСТЕРЭКТОМИИ

О.В. Ровинская, В.И. Краснопольский, Н.В. Зароченцева, Н.А. Щукина, М.Ю. Белоусов, И.В. Баринова, Н.С. Меньшикова
Московский областной научно-исследовательский институт акушерства и гинекологии

Адрес для переписки:
Зароченцева Нина Викторовна, ninazar11@mail.ru

Ключевые слова:
ВПЧ, VaIN, купол влагалища, Суперлимф

Для цитирования:
Ровинская О.В., Краснопольский В.И., Зароченцева Н.В. и др. ВПЧ-ассоциированные поражения купола влагалища у женщин после гистерэктомии. Кольпоскопия и генитальные инфекции. 2022; (1): ???.
DOI

Аннотация

Вагинальная интраэпителиальная неоплазия (VaIN) – редкое диспластическое поражение слизистой оболочки влагалища, связанное с вирусом папилломы человека (ВПЧ), частота которого, по оценкам, составляет от 0,2 до 2 на 100 тыс. женщин в год. Основной причиной развития VaIN является персистенция ВПЧ даже у пациенток после гистерэктомии.

Цель исследования: оценить состояние купола влагалища и определить инфицированность ВПЧ у женщин после гистерэктомии.

Материал и методы. Обследованы 133 пациентки после тотальной гистерэктомии. Средний возраст больных составил 46,9 лет. При обследовании использовались следующие методы: цитологический, ВПЧ-тестирование, инструментальный (расширенная вагиноскопия), гистологический.

Результаты. Частота инфицированности ВПЧ среди всех обследуемых пациенток, перенесших гистерэктомию, составила 27,8%. После проведенной гистерэктомии чаще выявлялись следующие генотипы: ВПЧ 16-го типа – у 15,8%, 68-го типа – у 4,5% женщин. Одновременное сочетание двух и более типов ВПЧ было выявлено у 8,3% пациенток. HSIL гистологически подтверждено у 15 (11,28%) женщин, LSIL – у 10 (7,52%) и Cr влагалища – у 1 (0,75%) пациентки.

Заключение. Полученные результаты свидетельствуют о высокой инфицированности ВПЧ среди женщин после пангистерэктомии, особенно при наличии в анамнезе CIN. Персистенция ВПЧ у этих пациенток является причиной развития влагалищных интраэпителиальных поражений. Для раннего выявления поражения купола и стенок влагалища пациенткам после гистерэктомии необходимо более интенсивное наблюдение с проведением цитологического исследования свода влагалища, ВПЧ-тестирования и расширенной вагиноскопии в течение первых лет после гистерэктомии, даже с отрицательными краями иссечения.

HPV-ASSOCIATED LESIONS OF THE DOME OF THE VAGINA IN WOMEN AFTER HYSTERECTOMY

O.V. Rovinskaya, V.I. Krasnopolsky, N.V. Zarochentseva, N.A. Schukina, M.Yu. Belousov, I.V. Barinova, N.S. Menshikov
Moscow Regional Research Institute of Obstetrics and Gynecology

For correspondence:
Nina V. Zarochentseva, ninazar11@mail.ru

Key words:
HPV, VaIN, vaginal dome, Superlymph

For citation:
Rovinskaya O.V., Krasnopolsky V.I., Zarochentseva N.V. et al. HPV-associated lesions of the dome of the vagina in women after hysterectomy. Colposcopy Issues & Genital Infections. 2022; 1: ???.
DOI

Annotation

Vaginal intraepithelial neoplasia (VaIN) is a rare dysplastic lesion of the vaginal mucosa associated with the human papillomavirus (HPV), with an estimated incidence of 0.2 to 2 per 100,000 women per year. The main reason for the development of VaIN is the persistence of HPV even in patients after hysterectomy.

The purpose of the study: to assess the condition of the dome of the vagina and determine the infection of HPV in women after hysterectomy.

Material and methods. 133 patients after total hysterectomy were examined. The mean age of the patients was 46.9 years. The examination used the following methods: cytological, HPV testing, instrumental (extended vaginoscopy), histological.

Results. The frequency of HPV infection among all examined patients who underwent hysterectomy was 27.8%. After the hysterectomy, the following genotypes were detected more often: HPV type 16 – in 15.8%, type 68 – in 4.5% of women. The simultaneous combination of two or more types of HPV was detected in 8.3% of patients. HSIL was histologically confirmed in 15 (11.28%) women, LSIL in 10 (7.52%) and vaginal Cr in 1 (0.75%) patient.

Conclusion. The results obtained indicate a high HPV infection among women after panhysterectomy, especially those with a history of CIN. Persistence of HPV in these patients is the cause of the development of vaginal intraepithelial lesions. For early detection of damage to the dome and walls of the vagina, patients after hysterectomy need more intensive monitoring with cytological examination of the vaginal fornix, HPV testing and extended vaginoscopy during the first years after hysterectomy, even with negative excision margins.

Введение

Папилломавирусная инфекция является одной из самых распространенных инфекций, передаваемых половым путем, а вирусы папилломы человека (ВПЧ) высокого канцерогенного риска (ВКР) являются основной причиной развития рака шейки матки (РШМ), вульвы, влагалища, анальной области, орофарингеального рака и т.д. Инфицирование и персистенция ВПЧ могут происходить в любом возрасте женщины.

Карцинома (Cr) влагалища – редкая опухоль, составляющая всего 1–4% от всех злокачественных новообразований органов малого таза [1]. Ежегодно в мире регистрируется около 13 000 новых случаев заболевания (примерно 1/40 заболеваемости РШМ) [2]. В 2017 г. в России среди женского населения было зарегистрировано 17 587 новых случаев РШМ и 6,5 тыс. летальных исходов, более 2000 новых случаев рака вульвы, более 500 – влагалища. Следует отметить, что с 2011 г. наблюдается прирост заболеваемости злокачественными образованиями влагалища на 16,4%. Так, в 2011 г. заболеваемость раком влагалища на 100 тыс. населения составила 0,54, а уже в 2015 г. – 0,62 [3, 4]. Преинвазивные признаки заболевания диагностируют в виде интраэпителиальных опухолевых изменений, называемых вагинальной интраэпителиальной неоплазией (VaIN) [5].

Вагинальная интраэпителиальная неоплазия – редкое диспластическое поражение слизистой оболочки влагалища, связанное с вирусом папилломы человека, частота которого, по оценкам, составляет от 0,2 до 2 на 100 тыс. женщин в год и всего 1% интраэпителиальных поражений нижних отделов половых путей у женщин [6, 7]. Возраст, в котором может возникнуть VaIN, варьирует от 24 до 80 лет, но в настоящее время она выявляется у женщин более молодого возраста, и считается, что этот рост связан с повышением распространенности и выявляемости папилломавирусной инфекции половых путей [8, 9].

Плоскоклеточное интраэпителиальное поражение низкой степени злокачественности (LSIL), или VaIN I, является доброкачественным проявлением инфекции ВПЧ. Влагалищная интраэпителиальная неоплазия 2-й и 3-й степени тяжести (HSIL) определяется как предраковое поражение из-за риска прогрессирования до рака влагалища, варьирующего от 2 до 7% в различных сериях случаев [1, 7, 10–12]. Поэтому эти поражения необходимо лечить, но на сегодняшний день, в отсутствие стандартных руководящих принципов, оптимальное лечение остается предметом дискуссий [13].

Заболеваемость VaIN в значительной степени связана с диспластическими изменениями шейки матки тяжелой степени (CIN3) в анамнезе, что доказано в нескольких крупных исследованиях [14–16]. Большинство женщин с CIN III лечат консервативно с иссечением зоны трансформации. Рецидивирующий CIN III иногда лечат с помощью тотальной гистерэктомии, которая рассматривается как окончательное лечение. Также тотальная гистерэктомия проводится женщинам по причинам, не связанным с заболеванием шейки матки. Исследования показали, что распространенность ВПЧ одинакова у женщин с проведенной ранее гистерэктомией и без гистерэктомии [17, 18].

Было четко показано, что женщины с CIN III, несмотря на лечение, подвергаются повышенному риску развития рака шейки матки или влагалища в пожилом возрасте [15, 19]. Но специфический риск развития предраковых заболеваний влагалища и рака у женщин, перенесших тотальную гистерэктомию, не был известен. Результаты исследований, посвященных этой проблеме, противоречивы. [20–22].

Для изучения частоты возникновения VaIN после гистерэктомии в недавнее крупное исследование Dan Cao (2020) была включена 8581 пациентка с доброкачественными гинекологическими заболеваниями, перенесшая тотальную гистерэктомию. Среди участниц были 834 пациентки с цервикальной интраэпителиальной неоплазией и 7747 пациенток без цервикальных пораже-

ний до гистерэктомии. Согласно результатам исследования, частота инфицирования ВПЧ после гистерэктомии у пациенток с CIN в анамнезе и без нее составила 18,8% (157/834) и 5,4% (419/7747) соответственно. Частота заболеваемости VaIN у пациенток с персистирующей ВПЧ-инфекцией и у лиц с CIN в анамнезе и без CIN составила 35,7 и 12,0% соответственно [23].

Цель данного исследования состояла в изучении состояния купола влагалища и определении инфицированности ВПЧ среди пациенток после гистерэктомии.

Материал и методы

В исследование вошли 133 пациентки в возрасте 29–78 лет (средний возраст 46,9 лет), проходившие лечение в Московском областном научно-исследовательском институте акушерства и гинекологии с 2018 по 2021 г.

Всем женщинам, включенным в исследование, ранее было проведено оперативное лечение в объеме гистерэктомии. Участницы исследования были разделены на две группы: первая группа – пациентки после гистерэктомии, выполненной по поводу патологии шейки матки: CIN I, II, III, Cr *in situ*, Cr шейки матки (n = 66); вторая группа – пациентки после гистерэктомии, выполненной по поводу заболеваний, не связанных с патологией шейки матки: миома матки, эндометриоз, опущение и выпадение внутренних половых органов (n = 67) (рис. 1). Все пациентки прошли послеоперационный скрининг, который включал определение ВПЧ ВКР (Hr-HPV) и жидкостный цитологический анализ (LCT). Кольпоскопия выполнялась, если результаты скрининга были ненормальными, а биопсия проводилась в зависимости от изображений кольпоскопии.

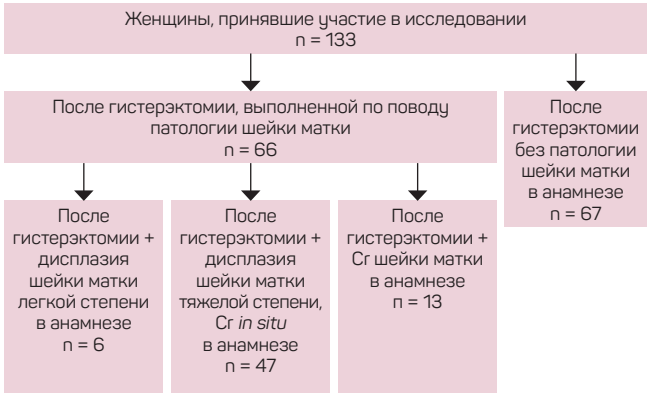

Рис. 1. Распределение женщин, включенных в исследование, по анамнестическим данным

Таблица. Типы ВПЧ, выявленные у женщин после гистерэктомии по поводу заболевания шейки матки в анамнезе и без патологии шейки матки (n = 133)

Тип ВПЧ	+ CIN в анамнезе		- CIN в анамнезе	
	n	%	n	%
Одновременное сочетание двух и более типов ВПЧ ВКР	8	6,0	3	2,3
ВПЧ 16	16	12,0	5	3,8
ВПЧ 18	2	1,5	0	0
ВПЧ 31	2	1,5	1	0,8
ВПЧ 33	2	1,5	2	1,5
ВПЧ 58	1	0,8	1	0,8
ВПЧ 52	1	0,8	0	0
ВПЧ 45	1	0,8	0	0
ВПЧ 39	1	0,8	0	0
ВПЧ 56	3	2,3	1	0,8
ВПЧ 35	1	0,8	0	0
ВПЧ 51	3	2,3	0	0
ВПЧ 59	1	0,8	0	0
ВПЧ 68	6	4,5	0	0
ВПЧ 6	0	0	1	0,8
ВПЧ 11	0	0	0	0
ВПЧ малозначимый	2	1,5	0	0

Результаты

Частота инфицированности ВПЧ среди всех обследуемых пациенток, перенесших гистерэктомию, составила 27,8% (37/133). При этом из 66 пациенток с заболеваниями шейки матки в анамнезе ВПЧ выявлен у 26 (39,4%); среди 67 пациенток без заболеваний шейки матки ВПЧ выявлен у 11 (16,4%).

У женщин после проведенной гистерэктомии выявлялись следующие генотипы: ВПЧ 16-го типа – у 21 (15,8%), 18-го типа – у 2 (1,5%), 31-го типа – у 3 (2,3%), 33-го типа – у 4 (3%), 58-го типа – у 2 (1,5%), 52-го типа – у 1 (0,8%), 45-го типа – у 1 (0,8%), 39-го типа – у 1 (0,8%), 56-го типа – у 4 (3%), 35-го типа – у 1 (0,8%), 51-го типа – у 3 (2,3%), 59-го типа – у 1 (0,8%), 68-го типа – у 6 (4,5%), 6-го типа – у 1 (0,8%) женщины. Одновременное сочетание двух и более типов ВПЧ было выявлено у 11 (8,3%) пациенток (таблица).

По данным цитологического исследования, аномальные значения (VaIN, ASCUS, ASC-H) выявлены у 26 (19,5%) пациенток. Аномальная вагиноскопическая картина зарегистрирована у 23 (17,29%) пациенток. Биопсия стенок влагалища была проведена 26 пациенткам. При этом HSIL гистологически подтверждено у 15 (11,28%) женщин, LSIL – у 10 (7,52%) и Cr влагалища – у 1 (0,75%) пациентки.

Клинические наблюдения

1. **Пациентка Ч., 43 года.** Из анамнеза: беременностей – 0, родов – 0. По поводу бесплодия I в 2008 г. были проведены лапароскопия, резекция яичников, разделение спаек. По поводу множественной миомы матки больших размеров в 2013 г. проведена миомэктомия. В 2013 г. впервые была диагностирована патология шейки матки, гистологическое заключение после конизации шейки матки: HSIL/CIN III. Следует отметить, что только в 2014 г. впервые выявлен ВПЧ ВКР 16-го и 33-го типов. В 2014 г. по поводу рецидива HSIL/CIN III проведена повторная конизация шейки матки. Через 3 года вновь отмечен рецидив HSIL/CIN III по цитологическому исследованию. Была выполнена биопсия шейки матки. Гистологическое заключение: HSIL/CIN III с распространением в крипты, наличием плоскокле-

точного интраэпителиального поражения в краях биоптата и в мелких фрагментах плоского эпителия в соскобе эндоцервикса; хронический цервицит. В связи с этим, а также по поводу множественной миомы матки с перешеечным и центростремительным ростом узлов было произведено чревосечение по Пфанненштилю, пангистерэктомия, резекция верхней трети влагалища. Гистологическое заключение: шейка матки с плоскоклеточным поражением высокой степени тяжести HSIL/CIN III в виде очага на фоне хронического цервицита.

Через год при исследовании материала из купола влагалища выявлено: онкоцитология – HSIL/VaIN II–III; ВПЧ ВКР: 16-й тип – 6,77; 33-й тип – 4,07; впервые выявлен 56-й тип ВПЧ ВКР – 2,18. При проведении вагиноскопии: аномальная кольпоскопическая картина, аспирационная биопсия эндометрия с мозаикой и пунктуацией в куполе (рис. 2).

Проведена биопсия стенок влагалища. Гистологическое заключение: VaIN II–III с кондиломатозной поверхностью и лимфогистиоцитарной инфильтрацией подэпителиальных отделов стромы, выраженной экспрессией p16 и Ki67 на всю толщу эпителиального пласта (рис. 3).

По поводу VaIN III и персистирующей ВПЧ-инфекции пациентке проведен курс фотодинамической терапии.

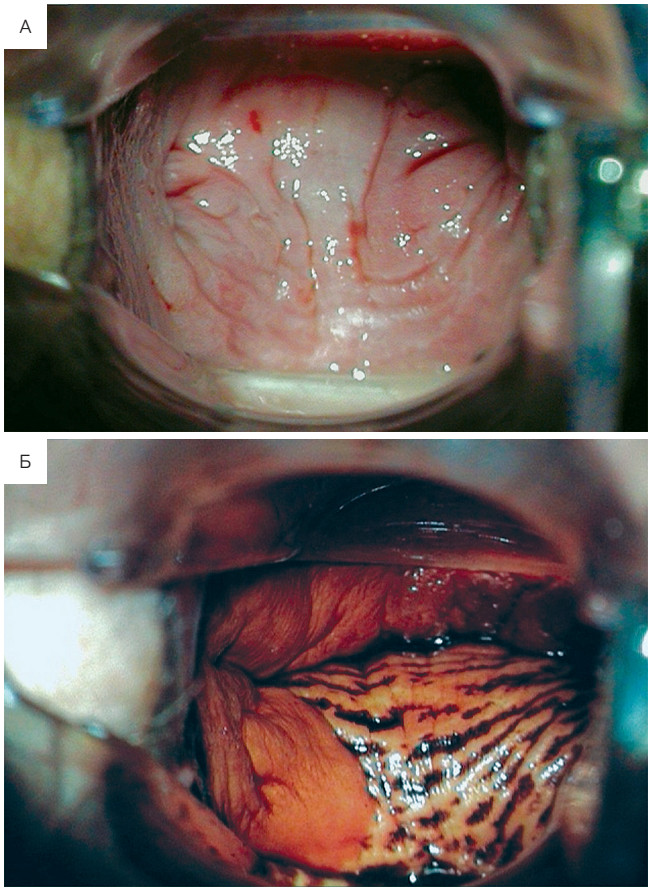

Рис. 2. Вагиноскопия пациентки Ч.: А – купол влагалища после обработки уксусной кислотой; Б – купол влагалища после обработки раствором Люголя

2. Пациентка Б., 48 лет. Обратилась в МОНИИАГ в 2017 г. Из анамнеза: беременностей – 1, родов – 1, абортов – 0. В 2017 г. по поводу эндометриомы правого яичника больших размеров, множественной миомы матки выполнена экстирпация матки с правыми при-

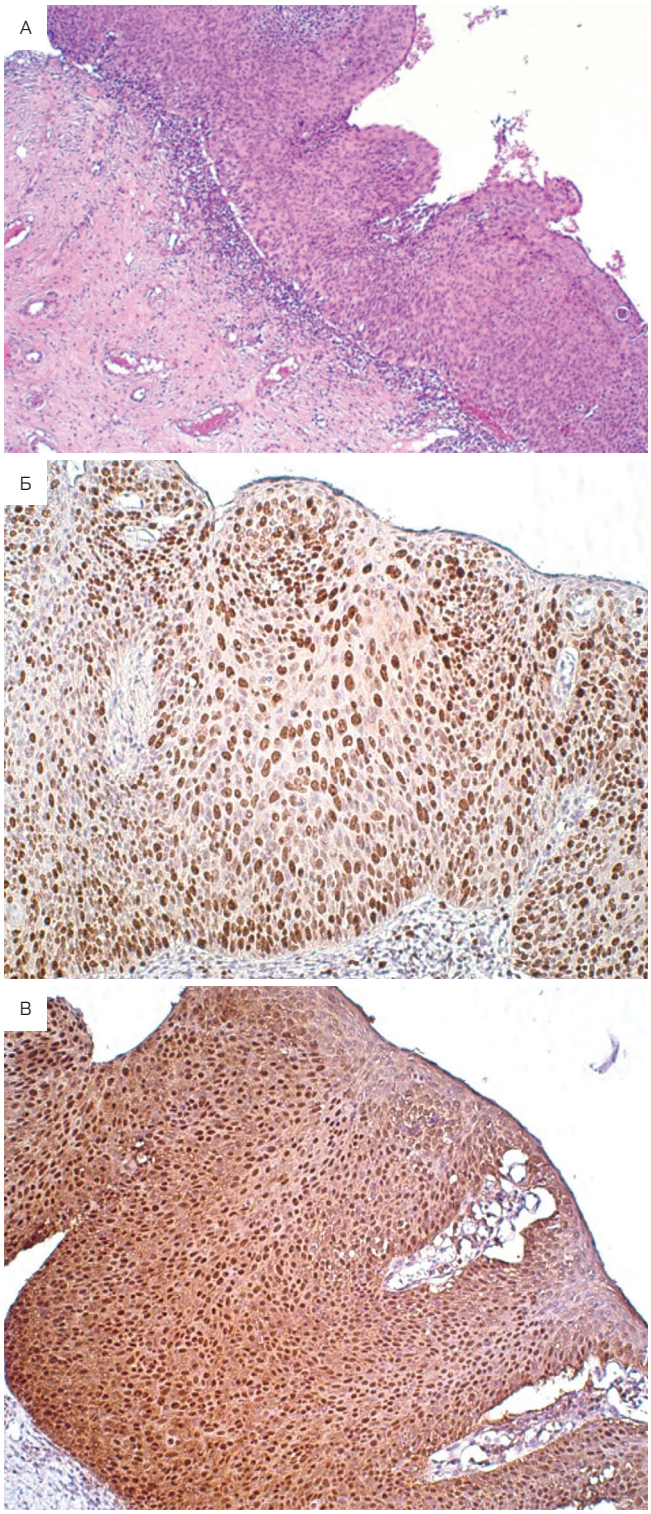

Рис. 3. Биоптат влагалища пациентки Ч.: А – VaIN II–III с кондиломатозной поверхностью и лимфогистиоцитарной инфильтрацией подэпителиальных отделов стромы. Увеличение ×50. Окраска гематоксилином и эозином; Б – позитивная иммуногистохимическая реакция с антителами Ki-67. Увеличение ×100; В – позитивная иммуногистохимическая реакция с антителами p16. Увеличение ×100

Иммунокоррекция – важнейший компонент лечения и реабилитации пациенток с ВПЧ-ассоциированными заболеваниями. Перспективным направлением в данной области является топическая цитокинотерапия, в частности, препаратом Суперлимф с широким спектром активности

датками. Гистологическое заключение: эндометриоидная киста яичника; множественная лейомиома тела матки с деформацией ее полости, очаговый аденомой; хронический спаечный перипроцесс; акантоз и паракератоз экзоцервикса, очаговая плоскоклеточная метаплазия и микрожелезистая гиперплазия эндоцервикса, рецензионные кисты шейки матки. Пациентка на ВПЧ не обследована. Через 2 года на плановом осмотре у гинеколога по месту жительства было выявлено объемное образование купола влагалища неясного генеза. МР-картина двухкамерной кисты левого яичника с равномерно тонкой стенкой и однородным серозным жидкостным содержимым, мягкотканного солидного округлого объемного образования в области верхней трети влагалища на фоне послеоперационных изменений в полости малого таза. УЗИ: эхо-картина многокамерного кистозного образования в проекции левого яичника (по структуре вероятнее перитонеальные кисты). Солидная опухоль стенки влагалища. Проведена биопсия объемного образования левой боковой стенки влагалища. Гистологическое заключение: неороговевающая плоскоклеточная карцинома с распадом (рис. 4).

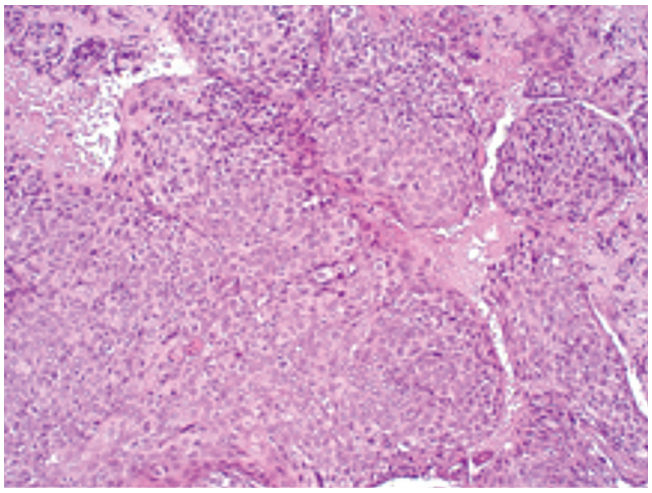

Рис. 4. Биоптат влагалища пациентки Б. Плоскоклеточная неороговевающая карцинома с распадом. Увеличение ×100. Окраска гематоксилином и эозином

После консультации онколога в Московском областном онкологическом диспансере пациентке была проведена лучевая терапия [24].

Обсуждение

Представленные клинические случаи ярко демонстрируют, что пангистерэктомия не должна считаться окончательным радикальным лечением, так как она не гарантирует отсутствия заболеваний влагалища. Эти данные совпадают с данными исследования, проведенного в Швеции с целью выявления риска развития рака влагалища среди женщин после гистерэктомии. По итогам исследования было определено, что, несмотря на проведенную пангистерэктомию, рак влагалища особенно часто встречается у женщин с CIN в анамнезе. Из этого логически следует, что перед гистерэктомией пациентки должны быть тщательно обследованы в том числе на предмет поражения шейки матки и влагалища. В обследование должны входить онкоцитология шейки матки, ВПЧ-тестирование, проведение расширенной кольпоскопии и вагиноскопии с целью выявления участков поражения во влагалище для последующего определения достаточного объема оперативного лечения.

Существует несколько рекомендаций по скринингу женщин после гистерэктомии. Согласно первым, у женщины с патологией шейки матки в анамнезе рутинный скрининг продолжается еще в течение 20 лет, даже если пациентка старше 65 лет. Согласно европейским рекомендациям по обеспечению качества при скрининге РШМ, необходимо проведение цитологического исследования влагалища через 6 и 18 месяцев после гистерэктомии. Если последующая цитология через 18 месяцев отрицательна, дальнейшее цитологическое исследование не требуется. Для женщин с неполным или неопределенным иссечением CIN последующее наблюдение должно проводиться так, как если бы шейка матки все еще находилась на месте.

В результате нашего исследования для профилактики тяжелых ВПЧ-ассоциированных поражений купола влагалища у женщин после гистерэктомии мы предлагаем более интенсивное наблюдение с проведением цитологического исследования из купола влагалища, ВПЧ-тестирования и расширенной вагиноскопии в течение первых лет после гистерэктомии, даже с отрицательными краями иссечения; назначение препаратов с противовирусной активностью при выявлении ВПЧ после гистерэктомии.

Бесспорно, особенности течения и исход инфекционных, в том числе ВПЧ-ассоциированных, заболеваний во многом определяются состоянием иммунной системы. Иммунокоррекция – важнейший компонент лечения и реабилитации пациенток с ВПЧ-ассоциированными заболеваниями, которому, к сожалению, до сих пор не уделяется должного внимания, хотя значительные успехи в лечении и профилактике могут быть достигнуты именно

Препарат локальной цитокинотерапии Суперлимф оказывает противомикробное, противовирусное и иммуномодулирующее действие в комплексной терапии хронических сальпингоофоритов и хронических эндометритов, фоновых заболеваний шейки матки и поражений, ассоциированных с папилломавирусной инфекцией, способствует снижению частоты обострений хронического воспалительного процесса у пациенток с трубно-перитонеальным бесплодием, а также снижению риска развития дисплазии эпителия на фоне хронического цервицита

за счет комплексного лечения. Перспективным направлением в данной области является топическая цитокинотерапия. Отечественный препарат Суперлимф разработан на кафедре иммунологии Российского государственного медицинского университета в 1987 г. Он является первым цитокиновым препаратом, используемым для локальной иммунокоррекции. Суперлимф содержит комплекс интерлейкинов и противомикробных пептидов: интерлейкин-1, интерлейкин-6 (провоспалительные цитокины), фактор некроза опухоли (защита от внутриклеточных паразитов и вирусов), фактор, ингибирующий миграцию фагоцитов, и трансформирующий фактор роста (регулятор воспалительной реакции). Препарат обладает выраженным прямым и опосредованным противовирусным эффектом, противомикробным (бактерицидным, бактериолитическим) действием, антиоксидантной активностью. Суперлимф купирует воспаление, стимулирует регенерацию и эпителизацию раневых дефектов [25–27]. Важно, что препарат может применяться без дополнительных исследований параметров иммунитета как воздействующий на фагоцитарное звено иммунитета.

Благодаря широкому спектру активности Суперлимф с успехом используется в различных клинических дисциплинах (хирургии, оториноларингологии, стоматологии). Отмечен выраженный клинический эффект препарата при лечении таких тяжелых осложнений, как постампутационные инфильтраты и флегмоны, трофические язвы, хронический посттравматический остеомиелит [28].

В.Н. Кореева, Ю.Э. Доброхотова отметили эффективное противомикробное, противовирусное и иммуномодулирующее действие препарата в комплексной терапии хронических сальпингоофоритов и хронических эндометритов, фоновых заболеваний шейки матки и поражений, ассоциированных с папилломавирусной инфекцией [27]. О снижении частоты обострений хронического воспалительного процесса у пациенток с трубно-перитонеальным бесплодием свидетельствует исследование А.А. Евсеева и соавт., применивших в комплексном лечении препарат локальной цитокинотерапии Суперлимф [29].

Неудивительно, что ввиду широкого и направленного спектра действия (противовирусное, антибактериальное, противовоспалительное, иммунокорригирующее) Суперлимф используется для лечения различных заболеваний шейки матки. Препарат позволяет избежать затяжного течения и рецидивирования воспалительного процесса, снизить риск реализации дисплазии эпителия на фоне хронического цервицита [30]. При использовании в составе комплексной терапии препарата Суперлимф у пациенток с хроническим цервицитом Т.Ю. Пестрикова и соавт. добились статистически значимых результатов по элиминации ВПЧ ВКР ($p < 0,001$) и достижению противорецидивного эффекта (отсутствие рецидивов у 93,02% пациенток в течение года) [31]. П.Р. Абакарова и соавт. сообщили об эффективности и приемлемости локальной цитокинотерапии в комплексном лечении пациенток с ВПЧ-ассоциированными диспластическими процессами шейки матки легкой степени (L-SIL) [25].

Заключение

Таким образом, очевидна недооценка персистенции ВПЧ у женщин после пангистерэктомии, особенно при наличии в анамнезе CIN, что может стать причиной развития тяжелых влагалищных интраэпителиальных поражений, в том числе онкологических. Для раннего выявления поражения купола и стенок влагалища пациенткам после гистерэктомии необходимо более интенсивное наблюдение с проведением цитологического исследования, ВПЧ-тестирования и расширенной вагиноскопии в течение первых лет после гистерэктомии, даже с отрицательными краями иссечения, а также назначение препаратов с противовирусной активностью при выявлении ВПЧ.

Литература

1. Cong Q., Song Y., Wang Q. et al. A retrospective study of cytology, high-risk HPV, and colposcopy results of vaginal intraepithelial neoplasia patients. Biomed. Res. Int. 2018; 2018: 5894801.
2. Zhang S., Saito M., Yamada S. et al. The prevalence of VAIN, CIN, and related HPV genotypes in Japanese women with abnormal cytology. J. Med. Virol. 2020; 92 (3): 364–371.

3. Gretsova O.P., Kostin A.A., Samsonov Y.V. et al. Morbidity and mortality from malignant neoplasms associated with human papillomavirus. Res. Pract. Med. J. (Moscow). 2017; 4 (3): 33–50.
4. Злокачественные новообразования в России в 2017 году (заболеваемость и смертность). Под ред. А.Д. Каприна, В.В. Старинского, Г.В. Петрова. М.: МНИОИ им. П.А. Герцена – филиал ФГБУ «НМИЦ радиологии» Минздрава России, 2018: 41.
5. Шейка матки, влагалище, вульва: физиология, патология, кольпоскопия, эстетическая коррекция. Под ред. С.И. Роговской, Е.В. Липовой. М.: Status Praesens, 2016: 590–596.
6. Duong T.H., Flowers L.C. Vulvo-vaginal cancers: risks, evaluation, prevention and early detection. Obstet. Gynecol. Clin. North Am. 2007; 34: 783–802.
7. Gunderson C.C., Nugent E.K., Elfrink S.H. et al. A contemporary analysis of epidemiology and management of vaginal intraepithelial neoplasia. Am. J. Obstet. Gynecol. 2013; 208 (5): 410.e1–6.
8. Сингер А., Хан А. Предраковые заболевания шейки матки, влагалища, вульвы: диагностика и лечение. М.: ГЭОТАР-Медиа, 2017: 204–223.
9. Зароченцева Н.В., Краснопольский В.И., Джиджихия Л.К. и др. Влагалищные интраэпителиальные неоплазии: диагностика, лечение, профилактика. Доктор.Ру. Гинекология. 2020; 1 (1): 44–50.
10. Sopracordevole F., Barbero M., Clemente N. et al. High-grade vaginal intraepithelial neoplasia and risk of progression to vaginal cancer: a multicentre study of the Italian Society of Colposcopy and Cervico-Vaginal Pathology (SICPCV). Eur. Rev. Med. Pharmacol. Sci. 2016; 20: 818–824.
11. Ratnavelu N., Patel A., Fisher A.D. et al. High-grade vaginal intraepithelial neoplasia: can we be selective about who we treat? BJOG. 2013; 120: 887–893.
12. Bogani G., Ditto A., Martinelli F. et al. LASER treatment for women with high-grade vaginal intraepithelial neoplasia: a propensity-matched analysis on the efficacy of ablative versus excisional procedures. Lasers Surg. Med. 2018; 50: 933–939.
13. Frega A., Sopracordevole F., Assorgi C. et al. Vaginal intraepithelial neoplasia: a therapeutical dilemma. Anticancer Res. 2013; 33: 29–38.
14. Edgren G., Sparen P. Risk of anogenital cancer after diagnosis of cervical intraepithelial neoplasia: a prospective population-based study. Lancet Oncol. 2007; 8: 311–316.
15. Strander B., Andersson-Ellstrom A., Milsom I., Sparen P. Long term risk of invasive cancer after treatment for cervical intraepithelial neoplasia grade 3: population based cohort study. BMJ. 2007; 335: 1077.
16. Yu D., Qu P., Liu M. Clinical presentation, treatment, and outcomes associated with vaginal intraepithelial neoplasia: a retrospective study of 118 patients. J. Obstet. Gynaecol. Res. 2021; 47 (5): 1624–1630.
17. Castle P.E., Schiffman M., Bratti M.C. et al. A population-based study of vaginal human papillomavirus infection in hysterectomized women. J. Infect. Dis. 2004; 190: 458–467.
18. Castle P.E., Schiffman M., Glass A.G. et al. Human papillomavirus prevalence in women who have and have not undergone hysterectomies. J. Infect. Dis. 2006; 194: 1702–1705.
19. Strander B., Hallgren J., Sparen P. Effect of ageing on cervical or vaginal cancer in Swedish women previously treated for cervical intraepithelial neoplasia grade 3: population based cohort study of long term incidence and mortality. BMJ. 2014; 348: f7361.
20. Stokes-Lampard H., Wilson S., Waddell C. et al. Vaginal vault smears after hysterectomy for reasons other than malignancy: a systematic review of the literature. BJOG. 2006; 113: 1354–1365.
21. Schockaert S., Poppe W., Arbyn M. et al. Incidence of vaginal intraepithelial neoplasia after hysterectomy for cervical intraepithelial neoplasia: a retrospective study. Am. J. Obstet. Gynecol. 2008; 199: 113 e1–5.
22. Alfonzo E., Holmberg E., Sparén P. et al. Risk of vaginal cancer among hysterectomised women with cervical intraepithelial neoplasia: a population-based national cohort study. BJOG. 2020; 127 (4): 448–454.
23. Cao D., Wu D., Xu Y. Vaginal intraepithelial neoplasia in patients after total hysterectomy. Curr. Probl. Cancer. 2021; 45 (3): 100687.
24. Зароченцева Н.В., Краснопольский В.И., Мисюкевич О.А. и др. Редкие формы заболеваний влагалища у женщин после пангистерэктомии. Вопросы гинекологии, акушерства и перинатологии. 2020; 19 (5): 150–155.
25. Абакарова П.Р., Прилепская В.Н., Межевитинова Е.А., Донников А.Е. Локальная цитокинотерапия в комплексном лечении ВПЧ-ассоциированных заболеваний шейки матки. Гинекология. 2019; 21 (1): 28–32.
26. Кореева Н.В., Доброхотова Ю.Э. Применение локальной цитокинотерапии в акушерско-гинекологической практике. Российский вестник акушера-гинеколога. 2013; 13 (5): 99–104.
27. Кореева Н.В., Доброхотова Ю.Э. Локальная цитокинотерапия в гинекологической практике (обзор литературы). Проблемы репродукции. 2013; (4): 21–26.
28. Ковальчук Л.В., Ганковская Л.В., Ярыгин Н.В. и др. «Суперлимф» в комплексном лечении осложненного раневого процесса. Иммунопатология, аллергология, инфектология. 2005; 2: 33–43.
29. Евсеев А.А., Ганковская Л.В., Кузнецов М.В., Свитич О.А. Эффективность комплексного лечения пациенток с хроническим сальпингоофоритом при применении топической иммунотерапии. Российский вестник акушера-гинеколога. 2015; 15 (5): 106–111.
30. Хурасева А.Б., Гайдарова А.Х., Манжосова М.И., Роговская С.И. Оптимизация лечения цервицитов в раннем репродуктивном возрасте с помощью локальной цитокинотерапии. Российский вестник акушера-гинеколога. 2016; 3: 48–51.
31. Пестрикова Т.Ю., Юрасова Е.А., Панфилова Ю.О., Шматкова А.С. Новый подход к лечению рецидивирующего хронического цервицита, ассоциированного с ВПЧ-инфекцией, с помощью локальной цитокинотерапии. Вопросы гинекологии, акушерства и перинатологии. 2019; 18 (4): 19–27.

СУПЕРЛИМФ®

СТАНДАРТИЗИРОВАННЫЙ КОМПЛЕКС АНТИМИКРОБНЫХ ПЕПТИДОВ И ЦИТОКИНОВ

ЛОКАЛЬНАЯ ЦИТОКИНОТЕРАПИЯ ЗАБОЛЕВАНИЙ УРОГЕНИТАЛЬНОГО ТРАКТА

- **20 ЛЕТ НАУЧНЫХ ИССЛЕДОВАНИЙ**
- **12 ЛЕТ УСПЕШНОЙ КЛИНИЧЕСКОЙ ПРАКТИКИ**
- **БОЛЕЕ 150 НАУЧНЫХ РАБОТ (WWW.DISSERCART.COM)**

- Обладает прямым противобактериальным и противовирусным действием**.
- Быстро ликвидирует воспаление, активирует репаративные процессы, предупреждает грубое рубцевание, стимулирует локальные клеточные и гуморальные механизмы.***
- Способен подавлять рост и размножение St.aureus и E.coli****

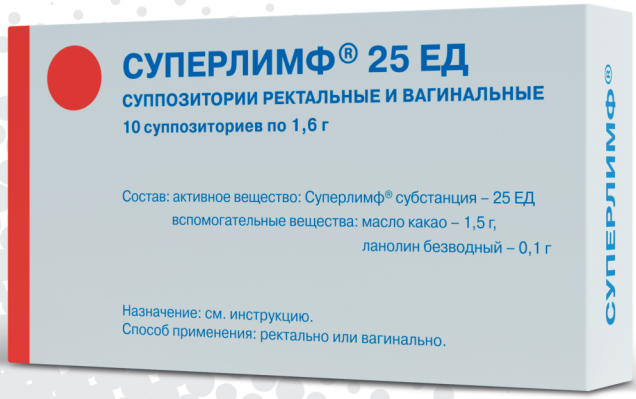

Рег.уд.: ЛС-000148

Реклама

ЗАЩИТА И ВОССТАНОВЛЕНИЕ

КОМПЛЕКСНОЕ ЛЕЧЕНИЕ ГЕРПЕТИЧЕСКИХ ЗАБОЛЕВАНИЙ УРОГЕНИТАЛЬНОГО ТРАКТА, В ТОМ ЧИСЛЕ ОСЛОЖНЕННЫХ БАКТЕРИАЛЬНОЙ И ВИРУСНЫМИ ИНФЕКЦИЯМИ*.

*инструкция по медицинскому применению

**Ковальчук Л. В., Ганковская Л.В., Лавров В.Ф., Баркевич О.А. "Подавление цитопатического действия вируса герпеса простого первого типа комплексом природных цитокинов (препарат Суперлимф) in vitro."// Журнал ЖМЭИ. — 2005. — № 1. — С. 57-60.
***Ковальчук Л.В., Ганковская Л.В., Никанкина Л.В., Долгина Е.Н., Щегловитова О.Н. "От аутолимфокинотерапии к контролируемому препарату комплекса цитокинов -Суперлимфу." // Аллергия астма и клиническая иммунология. — 2001. — №6. — С. 28-33.
****Ковальчук Л.В., Ганковская Л.В., Мороз А.Ф., Аведова Т.А., Москвина С.Н."Противомикробные пептиды иммунной системы: клинические аспекты."// Аллергология и иммунология, 2003, том 4 №2, стр. 20-26

Центр иммунотерапии «ИммуноХелп»

ООО «ЦИ «Иммунохелп»
105187 г. Москва,
ул. Щербаковская д.53 к.15,
Тел/факс: +(495) 729-49-20
email: info@immunohelp.ru

Больше информации на сайте

www.superlimf.ru