

Эффект «разбросанных пазлов»: имплантационные нарушения при хроническом эндометрите

В.Е. Радзинский¹, М.Р. Оразов², Л.Р. Токтар¹, Л.М. Михалева², П.А. Семенов¹, Р.Е. Орехов¹, Е.В. Лагутина¹, Е.С. Силантьева³

¹ФГАОУ ВО «Российский университет дружбы народов», Москва, Россия;

²ФГБНУ «Научно-исследовательский институт морфологии человека», Москва, Россия;

³Клинический госпиталь «Лапино», д. Лапино, Московская область, Россия

✉ omekan@mail.ru

Аннотация

Хронический эндометрит (ХЭ) определяется как состояние воспаления, локализованного в эндометрии, сопровождающегося отеком, диссоциированным созреванием эпителиоцитов и фибробластов, повышенной плотностью стромы и наличием в ней плазматического клеточного инфильтрата. Особого внимания заслуживает связь хронического воспаления в эндометрии с бесплодием. Неадекватный ответ иммунокомпетентных клеток эндометрия, включая нарушенный синтез провоспалительных цитокинов, дисрецептивность, расстройство процессов пролиферации и дифференцировки – главные звенья формирования бесплодия у пациенток с ХЭ. Несмотря на то, что наличие нормоценоза полости матки сегодня не вызывает сомнений – это физиологическая норма, персистирующую бактериальную инфекцию эндометрия до сих пор называют основным этиопатогенетическим фактором ХЭ и, значит, главной точкой приложения терапевтических средств. Тем не менее в ряде работ подчеркнута особая роль не бактериальной, а вирусной этиологии эндометрита, особенно в контексте развивающейся на этом фоне инфертильности. Кажется, что роль вирусной инфекции эндометрия в развитии неблагоприятных исходов беременности и программ экстракорпорального оплодотворения недооценена. Необходимы дальнейшие исследования, чтобы уточнить связь вирусной инфекции как триггера имплантационной несостоятельности у бесплодных женщин с ХЭ.

Ключевые слова: хронический эндометрит, вирусы, бесплодие, неудачи имплантации.

Для цитирования: Радзинский В.Е., Оразов М.Р., Токтар Л.Р. и др. Эффект «разбросанных пазлов»: имплантационные нарушения при хроническом эндометрите. Гинекология. 2020; 22 (6):. DOI: 10.26442/20795696.2020.6.200493

Clinical Case

The scattered puzzle effect: implantation disorders in chronic endometritis

Victor E. Radzinsky¹, Mekan R. Orazov², Liliia R. Toktar¹, Liudmila M. Mihaleva², Pavel A. Semenov¹, Roman E. Orehov¹,

Elena V. Lagutina¹, Elena S. Silantjeva³

¹People's Friendship University of Russia, Moscow, Russia;

²Research Institute of Human Morphology, Moscow, Russia;

³Clinical Hospital "Lapino", v. Lapino, Moscow region, Russia

✉ omekan@mail.ru

Abstract

Chronic endometritis (CE) is defined as a state of inflammation localized in the endometrium, accompanied by edema, dissociated maturation of epithelial cells and fibroblasts, increased stromal density and the presence of plasma cell infiltrate in it. The connection between chronic inflammation in the endometrium and infertility deserves special attention. Inadequate response of immunocompetent endometrial cells, including impaired synthesis of proinflammatory cytokines, dysreceptiveness, disorders of proliferation and differentiation processes are the main links in the formation of infertility in patients with CE. Despite the fact that the presence of a normocenosis of the uterine cavity today is not in doubt – this is a physiological norm, persistent bacterial infection of the endometrium is still called the main etiopathogenetic factor of CE and, therefore, the main point of application of therapeutic agents. Nevertheless, a number of works have emphasized the special role of not bacterial, but viral etiology of endometritis, especially in the context of infertility developing against this background. It seems that the role of viral endometrial infection in adverse pregnancy outcomes and in vitro fertilization programs is underestimated. Further research is needed to clarify the relationship of viral infection as a trigger of implantation failure in infertile women with CE.

Key words: chronic endometritis, viruses, infertility, implantation failure.

For citation: Radzinsky V.E., Orazov M.R., Toktar L.R. et al. The scattered puzzle effect: implantation disorders in chronic endometritis. Gynecology. 2020; 22 (6):. DOI: 10.26442/20795696.2020.6.200493

Введение

Среди воспалительных заболеваний органов репродуктивной системы самой загадочной, полигенной и полиморфной болезнью остается хроническое воспаление эндометрия. Хронический эндометрит (ХЭ) с современных позиций определяется как непрерывное и малосимптомное воспаление, характеризующееся инфильтрацией плазматических клеток в стромальную область эндометрия, где они обычно не присутствуют. Долгое время в результате присущего ему торпидного течения ХЭ не вызывал особых беспокойств среди клиницистов. Врачи считали его диагностику и лечение нецелесообразными, поскольку для верификации диагноза требуются образцы эндометрия, для получения которых необходимо внутриматочное вмешательство, само по себе увеличивающее риск возникновения и/или развития воспалительных изменений эндометрия.

Тем не менее иногда сопровождающая ХЭ клиническая картина (аномальные маточные кровотечения, тазовая боль, диспареуния и лейкорея) наводит на мысли о ранней диагностике и лечении основного заболевания как профилактики указанных осложнений. Кроме того, все большее опасение вызывает негативное влияние ХЭ на фертильность и репродуктивные исходы [1].

Трудности клинического подхода к ХЭ, кажется, начинаются уже с самого термина. Нужно отметить, что воспаление как универсальная реакция ткани на любые изменения является неотъемлемым звеном нормальной трансформации эндометрия в течение всего менструального цикла. Работая как орган-мишень репродуктивной системы, эндометрий вынужден пролиферировать, проходить фазу секреции, подвергаться десквамации – в это время в эндометрии обязательно возникают реакции, аналогичные воспалительным; универсальный «нормальный»

воспалительный ответ сопровождается и выполнение эндометрием главной биологической функции – имплантации и беременности. Эндометрий – уникальная ткань человеческого организма, обладающая мощным регенераторным потенциалом, реализуемым после десквамации в течение каждого менструального цикла, но при этом регенерация в эндометрии не сопровождается рубцеванием. Эволюционная отточенность этого морфогенетического механизма обеспечивается регуляторными иммунокомпетентными клетками. В нормальном эндометрии в больших количествах встречаются макрофаги, натуральные киллеры (НК), Т-лимфоциты и нейтрофилы. Пропорции и численность субпопуляций данных иммунокомпетентных элементов, а также их медиаторов постоянно изменяются с течением менструального цикла и, по всей видимости, оказывают огромное влияние на процесс имплантации эмбриона [2].

Поскольку окончание «-ит» традиционно используется в медицинской терминологии для обозначения истинных патологических воспалительных состояний той или иной ткани, но по факту воспалительная реакция (эндометрит) регулярно возникает и физиологически, диагноз представляется неудачным, запутывая врача. В этом смысле термин «нарушенное воспалительное состояние эндометрия» [3], кажется, более точно описывает сущность заболевания, показывая вместе с тем, что воспалительное состояние в эндометрии может присутствовать и в норме.

Эпидемиология ХЭ

Путаница в терминологии, малосимптомная клиническая картина, трудности в верификации диагноза приводят к тому, что данные о распространенности ХЭ весьма вариабельны – от 8 до 72% [1]. Считается, что около 1/4 представительниц современной женской популяции страдают ХЭ [4].

Что касается связи инфертильности и/или невынашивания беременности с хроническим воспалением эндометрия, то данный вопрос уже несколько лет является предметом жарких дискуссий во всем мире [5]. Считается, что не менее чем у 1/2 бесплодных женщин актуален диагноз ХЭ, например, по данным F. Kimura и соавт. (2019 г.) эта доля составляет 55,7% [1], а E. Cicinelli и соавт. (2018 г.) констатируют огромный разброс этих эпидемиологических значений – от 2,8 до 56,8% [6].

Проблема внутри проблемы – это ХЭ у пациенток с повторными потерями беременности и повторными неудачами имплантации (ПНИ) при проведении программ вспомогательных репродуктивных технологий (ВРТ). По одним данным, в каждом 9–10-м случае причина нескольких повторных неудач естественно возникших беременностей (13%) – ХЭ, а доля этого диагноза при повторных неудачных программах ВРТ – 30–32,7% [1, 7]. По другим данным, эти цифры соответствуют друг другу, составляя 67% [1, 8].

Необходимо отметить, что до сих пор универсальные критерии для верификации ХЭ не приняты, значит, настоящая частота встречаемости распространенности нарушений воспалительного состояния эндометрия остается неизвестной, а цифры будут очень отличаться от публикации к публикации [4]. Несмотря на это, можно констатировать огромный масштаб проблемы ХЭ вообще, в частности – у пациенток с нарушением фертильности, что диктует необходимость особого внимания к персистирующему воспалительному процессу в эндометрии с разработкой плана диагностических и лечебных мероприятий.

Этиология

Среди причин воспалительного процесса эндометрия обычно называют гиперменструальный синдром, эндометриоз, аборт, так называемый трубный фактор [9]. Также известно, что триггером к возникновению ХЭ могут являться инородные тела или структурные нарушения/заболевания полости матки: внутриматочный негормональный контрацептивный девайс, полипы эндометрия, подслизистые миомы, остатки плодного яйца или неполного выкидыша, а также инфекционные агенты (бактериальной и ви-

русной природы) [10]. Несмотря на то, что наличие нормоценоза полости матки сегодня не вызывает сомнений – это физиологическая норма, персистирующую бактериально вирусную инфекцию эндометрия до сих пор называют основным этиопатогенетическим фактором ХЭ и, значит, главной точкой приложения терапевтических средств.

Результатом большого проекта «Микробиом человека» (2007–2017) стало понимание колоссального значения микробиоценоза и микрогеномики в существовании человека и нормальной функции всех без исключения систем органов и тканей. Микроорганизмы бактериальной природы выполняют и принимают участие во множестве важных функций в организме человека, например, в созревании иммунной системы, защите от патогенов, метаболизме, производстве ряда коферментов и других не менее важных функций. Являясь логичным продолжением программы «Геном человека» (1990–2003), проект по изучению микробиоты открыл миру, что микробы вносят в жизнедеятельность человека в сотни раз больше генов, чем сам человеческий организм! Если принять это во внимание, не вызывает никакого удивления то, что нарушение баланса микрофлоры, или попросту дисбиоз, приводит ко множеству заболеваний и негативных исходов.

В контексте этой парадигмы оказалось, что матка, как и влагалище, в норме не является стерильным органом, а слизь цервикального канала не создает абсолютный барьер на пути восходящей инфекции [11]. Бытовавшая до того времени теория о «стерильности» маточной полости опровержена исследованиями, продемонстрировавшими способность микроорганизмов проникать через цервикальный канал [12]. Но оказалось, что микробиота матки и влагалища весьма сильно различается, что доказано несколькими научными коллективами [1, 13].

Разные авторы придерживаются разных взглядов относительно микробного пейзажа матки: одни утверждают, что преобладают виды *Lactobacillus*, похожие на те, что обитают во влагалище; другие – что род *Lactobacillus* встречается редко и ведущая роль принадлежит *Acinetobacter*, *Pseudomonas* и *Comamonadaceae* [14]. Так или иначе, по всей вероятности, именно микробиом матки вносит большой вклад не только в нормальное функционирование эндометрия, но самое главное – в процесс адгезии, имплантации и развития плодного яйца [11]. Надо ли говорить, что любые нарушения биотопы матки будут иметь как следствие нарушения фертильности женщин, и это важное направление медицинских исследований!

Изучая верхний этаж полового тракта пациенток с ХЭ, исследователи обнаружили *Streptococcus* spp. (в 27% образцов), *Escherichia coli* (11%), *Enterococcus faecalis* (14%), *Klebsiella pneumoniae*, *Staphylococcus* spp., *Corynebacterium* и *Mycoplasma/Ureaplasma* spp. – в 11%. Был обнаружен и ряд инфектов, имеющих половой путь передачи, таких как *Ureaplasma urealyticum*, *Chlamydia trachomatis* и *Neisseria gonorrhoeae* [2]. Существуют и особые специфические формы ХЭ, например туберкулезный, саркоидозный и пр., но встречаются они довольно редко [15].

При оценке микробного компонента развития ХЭ в ряде работ подчеркнута особая роль не бактериальной, а вирусной этиологии эндометрита, особенно в контексте развивающейся на этом фоне инфертильности. Например, около 5 лет назад R. Marci и соавт. (2016 г.) впервые сообщили о том, что вирус герпеса человека 6 (ВГЧ-6), находясь в матке, может быть важным фактором развития женского бесплодия; его выявили у 43% женщин с первичной инфертильностью неясного генеза и не обнаружили у женщин с нормальной фертильностью [16].

ВГЧ-6 представляет собой два тесно связанных вируса герпеса, известных как ВГЧ-6А и ВГЧ-6В. ВГЧ-6В поражает почти 100% людей, обычно еще до 3 лет, и часто манифестирует лихорадкой, диареей, а иногда и розеолярной сыпью. Как и другие герпес-вирусы, ВГЧ-6 создает латентный период в течение всей жизни и может реактивироваться в более позднем возрасте. Высказано предположение, что именно эта реактивация играет важную роль в подгруппе

пациентов с хроническими заболеваниями вообще [17], а в частности – у женщин с ПНИ [18].

Более того, при изучении семенной жидкости здоровых доноров именно ВГЧ-6 был обнаружен более чем в 13% протестированных образцов спермы – чаще, чем другие подсемейства вируса герпеса [18]. Интересно, что ВГЧ-6 обнаруживались преимущественно в эпителиальном, а не стромальном компоненте эндометрия у пациенток с ПНИ [16], что доказывает восходящий (половой) путь передачи, но не связывает эту инфекцию с возникновением ХЭ, подразумевающим в основном поражение стромы.

Разумеется, если речь идет о герпес-вирусах, нельзя не затронуть вирус простого герпеса (ВПГ) в контексте изучения дисфункции эндометрия и infertility. Действительно, ДНК ВПГ-1 и/или ВПГ-2 обнаруживалась в образцах трофобластов у 43,5% пациенток со спонтанным прерыванием беременности по сравнению с 16,7% женщин из контрольной группы, перенесших плановый аборт. Антитела к ВПГ-2 обнаруживаются у 17% беременных, но уже 38,8% беременных женщин с самопроизвольным абортom в анамнезе серопозитивны в отношении ВПГ [19]. При оценке роли другого представителя семейства герпес-вирусов – цитомегаловирусной инфекции – оказалось, что этот инфект также играет роль в возникновении хронического воспаления эндометрия, подавляя местный иммунный ответ [20].

Кажется, что роль вирусной инфекции эндометрия в развитии неблагоприятных исходов беременности и программ экстракорпорального оплодотворения (ЭКО) недооценена. Тем более что одним из возможных механизмов негативного влияния вирусов может быть модуляция иммунного ответа, в том числе на аутобиоценоз, поддержание воспаления в шейке и теле матки, создание благоприятных условий для развития условно-патогенной флоры и восходящего патологического инфицирования верхних половых путей [21].

Итак, присутствие микроорганизмов в верхних половых путях сегодня является доказанным фактом, и, возможно, именно микробный компонент полости матки главным образом приводит к персистирующему воспалению эндометрия [22]. Несмотря на это, антибиотикотерапия далеко не всегда приводит к улучшению или длительной ремиссии ХЭ. Поэтому нельзя недооценивать вклад вирусной этиологии воспаления. И следует задуматься, что не столько прямое воздействие инфекта, как это бывает при остром эндометрите, сколько взаимное влияние инфекционного агента и эндометриального иммунитета лежит в основе персистирующего патологического воспаления. Именно эти поддержанные нарушением биоценоза девиации иммунного ответа приводят к дисрецептивности, выработке антител к фосфолипидам [2] и прочим механизмам, определяющим «недостаточность» имплантации при ХЭ.

Патогенез

Сегодня в мире нет четкого понимания патогенеза ХЭ. Множество теорий представляют собой как бы разбросанные пазлы, пока не сложенные в единую картину. Персистенция воспалительных реакций эндометрия, нарушающая его естественные функции, требует осознания биохимических, ультраструктурных, клеточных изменений, ухудшающих функционирование этой уникальной ткани. В связи с тем что именно на эндометрий возложена эволюционная миссия сохранения вида, он регулируется довольно сложными взаимодействиями системных и тканевых гормонов и их рецепторов, сосудистым, иммунным, нервным компонентами, аутобиоценозом и др. С одной стороны, сложность системы регуляции обеспечивает стабильность функции эндометрия, но при значительных нарушениях даже одного звена другие звенья не компенсируют недостающий, а также изменяются. В итоге это сказывается на нарушении рецептивности. Вспомним в этой связи афоризм Р. Viganò (1945 г.): «Бластоциста сможет имплантироваться в любом месте человеческого организма, кроме нерцептивного эндометрия». То есть матка выпол-

няет свою эволюционную задачу по принципу «все или ничего», и, скорее всего, патогенез ХЭ в конце концов окажется состоящим из многих путей, которые приводят к одному и тому же результату. Пока этот результат принято называть ХЭ [2].

Обнаружив В-лимфоциты и плазматические клетки в просвете желез, эпителиальном компартменте и строме эндометрия, измененного персистирующим воспалением, которых почти нет в норме, исследователи стали подробно изучать иммунную систему матки. Работа скопившихся иммунокомпетентных клеток приводит к продукции большого количества провоспалительных цитокинов, которые концентрируются в эндометрии, оказывая негативное влияние на децидуализацию эндометрия [2, 23]. Например, при ХЭ исследованы интерлейкин (ИЛ)-6, ИЛ-1 β и фактор некроза опухоли α (ФНО- α), продукция которых оказалась увеличенной, что оказывает отрицательный эффект на имплантационную способность эмбриона [24]. Напротив, уменьшение синтеза ИЛ-11 и хемокина лиганда 4 в эндометрии способно изменять нормальную регуляцию инвазии трофобласта [2]. Уменьшение рекрутирования НК и макрофагов, угнетение регулятора апоптоза 2 и каспазы-8, ассоциированное с усилением регуляции ассоциированного белка X, приводит к устойчивости эндометриальных клеток к апоптозу и также изменяет физиологический процесс имплантации [2].

НК играют очень важную роль в течении беременности. Для достижения и сохранения беременности необходима соответствующая системная регуляция НК [25]. Поведение НК при ПНИ – одна из самых спорных проблем ВРТ. Разногласия частично связаны с тем, что большинство исследований сосредоточено на поиске маркеров в периферической крови, а это неэффективно. Дело в том, что НК матки (мНК) демонстрируют преобладание CD56+ и CD16-, отличающихся от периферических НК (пНК) маркерами фенотипа и функциональной активности [18].

Базовый фенотип НК, который наблюдается в эндометрии – CD16-CD56bright, как было сказано выше, отличается от CD56dimCD16+ НК в сыворотке крови. CD16-CD56bright (мНК) имеют относительно низкую цитотоксичность [1], функция уничтожения этих клеток порядком слабее по сравнению с таковой пНК. Клетки мНК (но не пНК!) обладают уникальной способностью регулировать процессы развития плаценты, включая инвазию трофобласта и рост сосудов [18]. Доля мНК повышается в строме эндометрия в позднюю секреторную фазу вплоть до 30–40% клеток, поэтому предполагают, что именно эти клетки являются исключительно важным компонентом успешной эмбриональной имплантации. В литературе есть данные о том, что субпопуляция CD16-CD56bright или CD56+CD16- НК сокращается с повышением числа CD3+ клеток в эндометрии у женщин, страдающих ХЭ [1].

Нормальное соотношение и функционирование данных субпопуляций НК может нарушаться, в частности, в ответ на нарушение биоценоза или присутствие патологического инфекта [18]. Например, у женщин, страдающих бесплодием, при выявлении ВПГ обнаруживались изменения в иммунном фенотипе мНК и уровнях цитокинов в полости матки в сравнении с женщинами без герпетической инфекции [16]. Речь идет о упомянутом ВПГ-6A, выявление которого у infertильных женщин сопровождалось уменьшением CD56+CD16- мНК и нарушением распределения CD56bright и CD56dim. И, конечно, изменение клеточного состава ткани не может не отразиться на уровне цитокинов: R. Marci и соавт. (2016 г.) наблюдали достоверное повышение уровня ИЛ-10 и снижение интерферона- γ у женщин с бесплодием на фоне ВПГ-6A в сравнении с группой контроля (без ВПГ-6A) [16]. Видимо, модифицирование мНК, вызываемое вирусной инфекцией матки, требует детального изучения, поскольку это сопровождается aberrантной экспрессией цитокинов в эндометрии.

Нарушение клеточного состава воспаленного эндометрия, цитокиновый дисбаланс приводят к извращенному метилированию промоторов HOXA10 и HOXA11, нормаль-

ная экспрессия которых нужна для адекватной рецептивности эндометрия. У пациенток с ПНИ наблюдается понижение экспрессии этих генов [26]. Таким образом, и нарушение выработки цитокинов, и изменение фенотипического состава НК, и возникающие следом нарушения метилирования генов приводят к дисрецепторному состоянию ткани, дисфункции эндометрия, а значит, и к имплантационным неудачам.

Таким образом, изложенные данные расширяют патогенетические представления о реализации хронической персистенции воспаления в эндометрии и демонстрируют роль дефективных механизмов иммунологического надзора, в том числе на фоне персистенции некоторых вирусов. Однако это направление изучения ХЭ требует проведения дальнейшего изучения, в том числе морфологических исследований высокого качества на большой выборке.

Клиника

Вследствие бессимптомной или олигосимптомной особенности протекания ХЭ довольно часто остается незамеченным или игнорируется как врачами, так и пациентками. Опорными пунктами анамнеза могут оказаться любые внутриматочные вмешательства, но особенно хирургические аборты, неудачи имплантации в самопроизвольно возникшей или индуцированной беременности [27]. Гистероскопически диагноз можно заподозрить при обнаружении следующих характерных, но неспецифических, признаков: гиперемия, «клубничный» вид, стромальный отек, микрополипы и эндометриальные геморрагические пятна [28].

Диагностика

Итак, диагноз ХЭ невозможно выставить только по клинической картине – она торпидна, поэтому болезнь требует обязательной гистологической верификации. На сегодняшний день самым надежным диагностическим критерием является инфильтрация эндометрия женщины CD138 (синдикан-1)-положительными плазматическими клетками [29].

Современные данные подтверждают, что ультрасонография и гистеросальпингография недостаточно эффективны для выявления небольших внутриматочных поражений. Вместо перечисленных методов можно использовать гистероскопию, которая по оценке некоторых исследований может выявить от 11 до 45% этих небольших внутриматочных поражений [28].

Результаты ряда исследований сообщают, что офисная гистероскопия имеет низкую чувствительность в выявлении ХЭ. Следовательно, гистероскопическая диагностика данного состояния не всегда совпадает с заключением гистологического исследования. Таким образом, хотя гистероскопический метод может быть полезным, к его использованию нужно прибегать только с целью облегчения гистологической диагностики ХЭ. Действительно, гистероскопия в совокупности с биопсией обладает благоприятной прогностической ценностью в диагностике внутриматочного воспаления [7].

Лечение

На сегодняшний день основным методом лечения женщин с диагнозом ХЭ бактериальной этиологии являются пероральные антибиотики: фторхинолоны, макролиды, антипротозойные средства, тетрациклины, пенициллины, ингибитор β-лактамаз и их сочетания. Наибольшее применение получили лекарства с широким спектром действия – джозамицин, доксициклин, клавулановая кислота, амоксициллин, миноциклин, офлоксацин, метронидазол, ципрофлоксацин [30].

Считается, что лечение описываемого заболевания имеет потенциал положительно воздействовать на репродуктивную функцию женщин [31]. В основном в медицинских периодических изданиях предоставлены данные о высокой эффективности терапии единственным антибиотиком –

доксициклином, применение которого излечило 92,3% женщин, страдающих ХЭ и ПНИ. Врачам рекомендуют дальнейшее назначение комбинации офлоксацина и метронидазола для тех, у кого курс тетрациклином оказался неэффективным – такая тактика увеличивает положительный результат до 99,1% [32]. Считается, что именно курсы длительностью от 15 до 21 дня демонстрируют наибольшую эффективность, вне зависимости от конкретного лекарственного средства [33].

Несмотря на то, что на сегодняшний день данные литературы указывают на высокую эффективность разных схем антибиотиков, эти результаты кажутся весьма спорными. Причин этому несколько. Во-первых, нестерильность матки и невозможность функционирования эндометрия без контакта с эубиоценозом, на который так же, как и на патологическую флору, негативно действуют длительные курсы антибиотиков широкого спектра. Во-вторых, знание патогенеза хронического воспаления, развивающегося не вследствие прямого инфицирования, но в условиях извращения тканевого иммунного ответа, результатом чего и возникает состояние дисрецептивности. Иммуносупрессивное действие антибиотиков и развитие антибиотикорезистентности вкупе с нарушением работы всего микробиома человека после таких длительных курсов остаются за границами данного обсуждения. В-третьих, все время появляющиеся сообщения о возможном вирусном компоненте ХЭ. И, конечно, размытые критерии эффективности от такого рода терапии, которые вносят значительную путаницу в интерпретацию полученных данных. Например, часть медицинского сообщества признают точками оценки эффективности только высеваемые до терапии и не обнаруженные после нее инфекционные агенты, а не воспалительный процесс как таковой [2].

Контраверсионное мнение было высказано в нескольких работах, где авторы показали отсутствие каких бы то ни было преимуществ применения антибиотиков на течение воспаления эндометрия, исходы ЭКО у пациенток с ПНИ – по частоте имплантации, клинического наступления беременности, живорождения. Более того, частота выкидышей достоверно не отличалась между группами [34, 35].

Все указанные аспекты диктуют необходимость поиска и разработки иных, новых многообещающих методов терапии персистирующего нарушенного воспалительного ответа эндометрия. Особенно сложный выбор лечебной тактики оказывается тогда, когда при ХЭ верифицирован вирусный агент. К настоящему моменту существуют удачные примеры использования внутриматочной инфузии богатой тромбоцитами плазмы, применения мезенхимальных стволовых клеток эндометрия, локальной цитокинотерапии, физиотерапевтических методов и пр. [22, 30]. До сих пор никаких системных подходов к терапии при ХЭ вирусной этиологии, к сожалению, нет.

Принимая во внимание патогенетические механизмы, запускаемые вирусами в эндометрии – дисбаланс про- и противовоспалительных цитокинов – вполне обоснованным является назначение данным пациенткам иммуномодулирующей терапии. Молекулярный эффект лекарственных средств данной группы заключается в увеличении концентрации внутриклеточных ионов кальция, улучшении метаболизма кислорода внутри клеток, обладающих фагоцитарной активностью, и последующей их активации, нормализации уровней про- и противовоспалительных цитокинов [36].

Значительными иммуномодулирующими способностями обладает местная цитокинотерапия, представляющая собой перспективный, но малоизученный метод терапии, в том числе персистирующего воспаления в эндометрии вирусной этиологии и ассоциированных с ним имплантационных нарушений [37]. Примером данной группы препаратов является лекарственное средство Суперлимф® 25 ЕД, которое, в сущности, представляет собой сочетание природных антимикробных пептидов и цитокинов – универсальных стимуляторов иммунной системы. Препарат обладает противовирусным и антимикробным эффектом:

активизирует фагоцитарную функцию соответствующих клеток, синтез некоторых цитокинов (ИЛ-1, ФНО), запускает противоопухолевую цитотоксичность макрофагов, способствует элиминации внутриклеточных паразитов и мигрированию иммунокомпетентных клеток в очаг воспаления, усиливает работу НК. Иммуномодулятор помимо перечисленного обладает антиоксидантной активностью, замедляет прогрессирование процесса воспаления, запускает регенерацию и эпителизацию ран.

В литературе встречается ряд исследований, подтверждающих действенность Суперлимфа. Например, эффективность местной цитокинотерапии исследовалась Н.В. Кореевой и соавт. (2013 г.). Эти исследователи оценили результаты лечения суппозиториями Суперлимф® 25 ЕД 48 пациенток с острым (n=27) и хроническим (n=21) воспалительным процессом в эндометрии. Контрольная группа включила в себя 45 женщин, страдающих эндометритом и получающих терапию традиционными препаратами. Положительной динамики авторам удалось достичь во всех группах, но у тех женщин, кому применялась цитокинотерапия, наблюдали нормализацию уровней про- и противовоспалительных цитокинов, иммуноглобулинов в эндометриальном секрете, числа CD95+, CD4+ и CD8+ лимфоцитов [36].

В ходе более свежего рандомизированного клинического испытания Г.Б. Дикке и соавт. (2019 г.) была четко доказана действенность суппозитория Суперлимф® 25 ЕД в гинекологической практике. Авторы публикации включили этот препарат в программу лечения 30 пациенток с диагностированным хроническим воспалением эндометрия. После окончания курса лечения опытная группа продемонстрировала снижение уровня ФНО- α в 2,4 раза, ИЛ-8 – 1,2 раза, ИЛ-6 – 2,9 раза, интерферона- γ – в 1,8 раза в сравнении с показателями, выявленными перед началом лечения. Использование локальной цитокинотерапии привело к достоверному снижению признаков местного воспалительного процесса в эндометрии, а также его аутоиммунного компонента [38].

Крайне интересные результаты изучения препарата Суперлимф® 25 ЕД у женщин с диагнозом ХЭ продемонстрировали Ю.Э. Доброхотова и соавт. (2019 г.). Изучив 43 женщины, имеющих верифицированное хроническое воспаление эндометрия, авторы выявили, что 55,8% биоптатов эндометрия были инфицированы вирусом Эпштейна–Барр. Таким образом, коллекция сведений о разнообразных представителях семейства герпес-вирусов как этиологических кандидатах ХЭ пополнилась еще одним исследованием. В ходе терапии суппозиториями Суперлимф® 25 ЕД авторы обнаружили острый рост числа пиноподий, уровня HLA-DRII и Т-хелперов, выработки TLR4, ФНО- α , HBD1, HNP1-3. Титр вируса Эпштейна–Барр, а также количество CD138 и CD20, экспрессию гена TLR2a удалось в результате терапии снизить. Дополнительно авторы выявили рост числа рецепторов к эстрогенам и прогестерону как в эпителиальном, так и в стромальном компартменте эндометрия. Использование в программе лечения ХЭ препарата Суперлимф® 25 ЕД, по данным авторов, позволило снять диагноз у 62,8% пациенток, а среди остальных женщин воспалительный процесс перешел в длительную ремиссию. Приятным последствием применения локальной цитокинотерапии стало наступление спонтанной беременности у 44,2% женщин в течение последующих 4 мес [39].

Мы имеем свой небольшой опыт применения локальной цитокинотерапии у infertильных женщин с имплантационной недостаточностью на фоне ХЭ. С наиболее яркими клиническими примерами хотелось бы поделиться в рамках данной статьи.

Клинический пример 1

Пациентка Х., 26 лет, с первичным бесплодием в течение 5 лет и двумя неудачными попытками переноса эмбрионов (ПЭ) обратилась в клинику для проведения гистероскопического исследования с целью оценки состояния эндометрия, исключения внутриматочных образований и дефек-

тов. Из анамнеза стало известно, что пациентка инфицирована ВПГ-1 и отмечает регулярные, дважды в год, обострения инфекции с кожными проявлениями на лице и в области половых органов, что было подтверждено позже обнаружением вирусной нагрузки >108 копий ДНК в крови методом полимеразной цепной реакции в реальном времени (ПЦР-РВ). Никакого специального лечения по поводу данного заболевания никогда не получала, обходилась местным симптоматическими препаратами. У мужа также был подтвержден ВПГ-1. Остальные данные гинекологического анамнеза – без особенностей.

В I фазу цикла перед проведением гистероскопии у пациентки был взят аспират из полости матки для исследования методом ПЦР-РВ, который также доказал присутствие вируса в исследуемом материале (106 копий ДНК).

Гистероскопия выполнялась во время фолликулярной фазы на 7-й день менструального цикла с использованием мини-телескопа с оптическим диаметром 3 мм и углом зрения 70°, оснащенного однопоточным диагностическим тубусом с внешним диаметром 3,5 мм. Необходимое растяжение полости матки было выполнено с использованием физиологического раствора, при этом использовались источник света мощностью 300 Вт с ксеноновой лампой, цифровая камера и 21-дюймовый видеозащитный экран. Полость исследовали панорамно, оценивая слизистую оболочку эндометрия. В ходе исследования были выявлены гистероскопические признаки ХЭ: микрополипы диаметром 2–3 мм, «клубничный» вид слизистой, отек стромы, диффузная гиперемия и очаг фиброза по передней стенке. Биоптаты эндометриальной ткани, полученные путем прицельной биопсии после введения инструментов через хирургическую манжетку, были взяты из четырех наиболее подозрительных участков полости матки и отправлены на гистологическое исследование.

В результате гистологического исследования были выявлены плазматические клетки в строме эндометрия, высокая пролиферация и диссоциация между созреванием эпителия и стромы, что является подтверждением установленного во время гистероскопии диагноза ХЭ.

С целью оценки механизмов локального иммуногенеза было проведено иммуногистохимическое исследование, в ходе которого также отмечалась инфильтрация стромы эндометрия синдекан-1-позитивными клетками.

Принимая во внимание жалобы, анамнез пациентки и результаты лабораторных и инструментальных исследований, женщине был назначен препарат Суперлимф® 25 ЕД в течение трех последовательных циклов, начиная с 5-го дня, по 1 суппозиторию вагинально 1 раз в сутки.

После 3 курсов локальной цитокинотерапии пациентке в клинике ВРТ был выполнен очередной ПЭ, который закончился беременностью. Срок гестации на момент написания статьи составляет 21–22 нед, беременность прогрессирует.

Клинический пример 2

Другая женщина Y., 35 лет, с первичным бесплодием (трубно-перитонеальный фактор) в течение 4 лет и тремя неудачными попытками ПЭ обратилась в клинику с целью оценки состояния полости матки и исключения внутриматочных образований и дефектов как этапа подготовки к программе ЭКО. Из анамнеза: 10 лет назад был выставлен диагноз хронический сальпингит, который лечила консервативными методами с малым эффектом, и 2 года назад перенесла двустороннюю тубэктомия по поводу рецидивирующих сактосальпинксов с двух сторон. При внимательном сборе анамнеза было выяснено, что у пациентки раз в год отмечаются обострения лабиального герпеса. В предоставленной медицинской документации персистенция ВПГ-2 подтверждена ПЦР-РВ. Остальные данные гинекологического анамнеза – без особенностей.

Гистероскопия проводилась во время фолликулярной фазы на 7-й день менструального цикла с использованием того же оборудования, что и предыдущей пациентке. Полость матки исследовали панорамно, оценивая слизистую

СУПЕРЛИМФ®

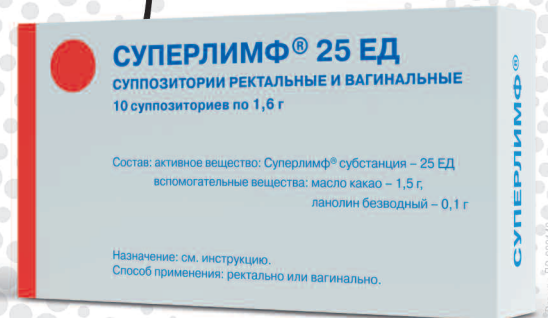

СТАНДАРТИЗИРОВАННЫЙ КОМПЛЕКС АНТИМИКРОБНЫХ ПЕПТИДОВ И ЦИТОКИНОВ

ЛОКАЛЬНАЯ ЦИТОКИНОТЕРАПИЯ ХРОНИЧЕСКОГО ЭНДОМЕТРИТА

ПРОВЕДЕНИЕ САМОСТОЯТЕЛЬНОГО КУРСА ЦИТОКИНОТЕРАПИИ ПОЗВОЛЯЕТ ДОБИТЬСЯ СУЩЕСТВЕННЫХ ИЗМЕНЕНИЙ:

- увеличение рецептивности эндометрия за счет увеличения числа пиноподий (в 1,27 раз),
- повышения экспрессии рецепторов к эстрогенам (в 1,3 раза) и к прогестерону (в 3 раза) ($p < 0,05$),
- в 50% происходит элиминация вируса Эбштейна-Барр,
- снижается качественная детекция плазматических клеток (в 1,6 раз) ($p < 0,01$),
- в 1,5 раза возрастает экспрессия гена TLR4, TNF α (в 1,2 раза), HBD1 (в 2,1 раза) и HNP1-3 (в 1,57 раз).

**Спонтанное наступление
беременности отмечено
у 42.5% пациенток**



ЗАЩИТА И ВОССТАНОВЛЕНИЕ

КОМПЛЕКСНОЕ ЛЕЧЕНИЕ ЭНДОМЕТРИТА, ГЕРПЕТИЧЕСКИХ ЗАБОЛЕВАНИЙ УРОГЕНИТАЛЬНОГО ТРАКТА, В ТОМ ЧИСЛЕ, ОСЛОЖНЕННЫХ БАКТЕРИАЛЬНОЙ И ВИРУСНЫМИ ИНФЕКЦИЯМИ*.

* Доброхотова Ю.Э., Ганковская Л.В., Боровкова Е.И., Зайдиева З.С., Скальная В.С. Модулирование локальной экспрессии факторов врожденного иммунитета у пациенток с хроническим эндометритом и бесплодием. Акушерство и гинекология. 2019; 5: 125-132.
DOI <https://dx.doi.org/10.18565/aig.2019.5.125-132>

** Инструкция Суперлимф - <http://superlimf.ru/instruction/>

Реклама

ООО «ЦИ «ИммуноХелп»
105187 г. Москва, ул. Щербаковская д.53 к.15,
Тел/факс: +(495) 729-49-20
email: info@immunohelp.ru



Больше информации на сайте
www.superlimf.ru

оболочку эндометрия. В ходе процедуры были выявлены гистероскопические признаки ХЭ: микрополипы, «клубничный» вид, диффузная гиперемия и пристеночные синехии. Пристеночные синехии были разделены острым путем без использования электрохирургических приборов. Биоптаты эндометриальной ткани, полученные в ходе прицельной биопсии эндометрия введенными через хирургическую манжетку инструментами, были отправлены на гистологическое исследование.

В заключении гистологического исследования была описана плазмодитарная инфильтрация стромы эндометрия и диссоциация между созреванием эпителия и стромы, что является подтверждением диагноза ХЭ. Принимая во внимание данные, полученные в ходе морфологического исследования, мы сочли необходимым дополнить стандартное гистологическое исследование иммуногистохимией (синдекан-1), которая также подтвердила подозреваемый диагноз.

Учитывая жалобы, анамнез, результаты лабораторных и инструментальных исследований, пациентке после проведения гистероскопии на фоне стандартной физиотерапии также была назначена локальная цитокиноterapia препаратом СуперлимфR 25 ЕД в течение трех последовательных циклов, начиная с 5-го дня, по 1 суппозиторию вагинально 1 раз в сутки.

После проведенного лечения пациентка достигла долгожданной беременности после 4-го ПЭ в клинике ВРТ. Срок гестации на момент написания статьи составляет 16–17 нед, беременность прогрессирует.

Заключение

ХЭ представляет собой заболевание, при котором происходят изменение баланса между инфекцией и локальной иммунной системой эндометрия, перераспределение лимфоцитов, играющих определенную роль в имплантации эмбриона и непосредственно рецептивности эндометрия вследствие аномального синтеза про- и противовоспалительных цитокинов.

Персистирующий процесс воспаления в эндометрии не проявляется видимой клинической симптоматикой. Нехватка специфических проявлений, необходимость в биопсии эндометрия для верификации состояния и отсутствие единых международных критериев для постановки диагноза ХЭ делает понимание настоящей распространенности данного заболевания невозможным. Принято считать, что основной причиной формирования ХЭ являются микроорганизмы, хотя точные пути развития состояния до сих пор не изучены до конца, а матка имеет зубоценоз. Возможный вклад в развитие ХЭ вносит вирусная инфекция, особенно разнообразные представители герпес-вирусов. Существует мнение, что именно вирусная инфекция, обнаруживаемая в полости матки, оказывает отрицательное воздействие на фертильность женщин посредством уменьшения количества мНК, принимающих участие в процессе имплантации, и нарушая баланс провоспалительных и противовоспалительных цитокинов. Таким образом, роль вирусной инфекции недооценена.

Хоть персистирующее воспаление в эндометрии коррелирует с ПНИ и повторными потерями беременностей, на сегодняшний день патогенетические звенья этой взаимосвязи остаются активно дискутируемыми и нужны более обстоятельные исследования в этой сфере. Современный взгляд на патогенез ХЭ состоит в том, что в формировании воспаления участвуют нарушенный баланс популяций клеток иммунной системы эндометрия, выработка провоспалительных цитокинов, негативное действие на процесс децелуляризации эндометрия.

Несмотря на множество исследований эффективности применения антибиотикотерапии с целью лечения ХЭ, не установилось единогласного мнения на этот счет. Ряд публикаций демонстрирует улучшение течения болезни, в том числе у женщин с инфертильностью, однако до сих пор требуются достоверные авторитетные исследования, которые бы привели к консенсусу. Особая значимость ХЭ, проявляющаяся его воздействием на женскую репродуктивную систему, и сложность диагностики предрасполагают к раз-

рабатыванию новых многообещающих методов контроля данного заболевания и его грозных осложнений.

Необходимы дальнейшие исследования, чтобы уточнить связь вирусной инфекции как триггера имплантационной несостоятельности у бесплодных женщин с ХЭ. Одним из перспективных направлений лечения ХЭ может стать местная цитокинотерапия, в отдельных исследованиях показавшая убедительно положительные результаты. Бесспорным преимуществом использования местной цитокинотерапии, в частности Суперлимфа, являются более короткие сроки купирования персистирующего воспалительного процесса в эндометрии и стойкий эффект после лечения. Применение суппозиториев Суперлимф® 25 ЕД в качестве комплексной терапии ХЭ приводит к увеличению чувствительности к антибиотикотерапии и уменьшению времени излечения женщин. Таким образом, локальная цитокинотерапия может быть рекомендована для терапии эндометриозов.

Необходимы надежные клинические исследования, способные продемонстрировать улучшение исходов беременности после лечения вирусных эндометритов, важность выявления в том числе ВГЧ-6 в эндометрии у женщин с ПНИ и/или необъяснимым бесплодием, поскольку это может повысить успешность исходов беременности до 40% [18].

Конфликт интересов. Авторы заявляют об отсутствии конфликта интересов.

Conflict of interests. The authors declare no conflict of interests.

Литература/References

- Kimura F, Takebayashi A, Ishida M et al. Review: Chronic endometritis and its effect on reproduction. *J Obstet Gynaecol Res* 2019; 45 (5): 951–60. DOI: 10.1111/jog.13937
- Puente E, Alonso L, Laganà AS et al. Chronic Endometritis: Old Problem, Novel Insights and Future Challenges. *Int J Fertil Steril* 2020; 13 (4): 250–6. DOI: 10.22074/ijfs.2020.5779
- Drizi A, Djokovic D, Laganà AS, van Herendael B. Impaired inflammatory state of the endometrium: a multifaceted approach to endometrial inflammation. *Current insights and future directions. Prz Menopauzalny* 2020; 19 (2): 90–100. DOI: 10.5114/pm.2020.97863
- Song D, Feng X, Zhang Q et al. Prevalence and confounders of chronic endometritis in premenopausal women with abnormal bleeding or reproductive failure. *Reprod Biomed Online* 2018; 36:78–83. DOI: 10.1016/j.rbmo.2017.09.008
- Михалев С.А., Бабиченко И.И., Шахпазян Н.К. и др. Роль урогенитальной инфекции в развитии спонтанных преждевременных родов. *Проблемы репродукции*. 2019; 25 (2): 93–9. DOI: 10.17116/repro20192502193
[Mikhaleva S.A., Babichenko I.I., Shakhpazyan N.K. et al. The role of urogenital infection in the development of spontaneous preterm birth. *Reproduction problems*. 2019; 25 (2): 93–9. DOI: 10.17116/repro20192502193 (in Russian).]
- Cicinelli E, Matteo M, Trojano G et al. Chronic endometritis in patients with unexplained infertility: Prevalence and effects of antibiotic treatment on spontaneous conception. *Am J Reprod Immunol* 2018; 79. DOI: 10.1111/aji.12782
- Zargar M, Ghafourian M, Nikbakht R et al. Evaluating Chronic Endometritis in Women with Recurrent Implantation Failure and Recurrent Pregnancy Loss by Hysteroscopy and Immunohistochemistry. *J Minim Invasive Gynecol* 2020; 27 (1): 116–21. DOI: 10.1016/j.jmig.2019.02.016
- Liu Y, Chen X, Huang J et al. Comparison of the prevalence of chronic endometritis as determined by means of different diagnostic methods in women with and without reproductive failure. *Fertil Steril* 2018; 109: 832–9. DOI: 10.1016/j.fertnstert.2018.01.022
- Cicinelli E, Trojano G, Mastromauro M et al. Higher prevalence of chronic endometritis in women with endometriosis: a possible etiopathogenetic link. *Fertil Steril* 2017; 108 (2): 289–295.e1. DOI: 10.1016/j.fertnstert.2017.05.016
- Cicinelli E, Bettocchi S, de Ziegler D et al. Chronic endometritis, a common disease hidden behind endometrial polyps in premenopausal women: first evidence from a case-control study. *J Minim Invasive Gynecol. Published Online: January 29, 2019.* DOI: 10.1016/j.jmig.2019.01.012
- Peric A, Weiss J, Vulliamoz N et al. Bacterial Colonization of the Female Upper Genital Tract. *Int J Mol Sci* 2019; 20 (14): 3405. DOI: 10.3390/ijms20143405
- Hansen LK, Becher N, Bastholm S et al. The cervical mucus plug inhibits, but does not block, the passage of ascending bacteria from the vagina during pregnancy. *Acta Obstet Gynecol Scand* 2014; 93: 102–8. DOI: 10.1111/aogs.12296
- Chen C, Song X, Wei W et al. The microbiota continuum along the female reproductive tract and its relation to uterine-related diseases. *Nat Commun* 2017; 8: 875. DOI: 10.1038/s41467-017-00901-0
- Molina NM, Sola-Leyva A, Saez-Lara MJ et al. New Opportunities for Endometrial Health by Modifying Uterine Microbial Composition: Present or Future? *Biomolecules* 2020; 10 (4): 593. DOI: 10.3390/biom10040593
- Lax SF. Endometritis: Rare disease with clinical importance? *Pathologie* 2016; 37 (6): 521–5. DOI: 10.1007/s00292-016-0237-x
- Marci R, Gentili V, Bortolotti D et al. Presence of HHV-6A in Endometrial Epithelial Cells from Women with Primary Unexplained Infertility. *PLoS One* 2016; 11 (7): e0158304. DOI: 10.1371/journal.pone.0158304
- Komaroff AL, Phan T, Flamand L, Pellett PE. Summary of the 9th international conference on human herpesviruses 6 and 7 (HHV-6A, HHV-6B, and HHV-7). *J Med Virol* 2016; 88 (12): 2038–43. DOI: 10.1002/jmv.24561
- Coulam CB, Bilal M, Salazar Garcia MD et al. Prevalence of HHV-6 in endometrium from women with recurrent implantation failure. *Am J Reprod Immunol* 2018; 80 (1): e12862. DOI: 10.1111/aji.12862
- Mamedaliev NM, Kurmanova AM, Moshkalova GN, Kim V. Local immunity status in patients with miscarriages and herpetic infection. *Gynecol Endocrinol* 2016; 32 (Suppl. 2): 45–6. DOI: 10.1080/09513590.2016.1232772
- Михалева Л.М., Болтовская М.Н., Михалев С.А. и др. Клинико-морфологические аспекты эндометриальной дисфункции, обусловленной хроническим эндометритом. *Архив патологии*. 2017; 79 (6): 22–9. DOI: 10.17116/patol201779622-29
[Mikhaleva L.M., Boltovskaya M.N., Mikhalev S.A. et al. Endometrial dysfunction caused by chronic endometritis: clinical and morphological aspects. *Arkhiv patologii*. 2017; 79 (6): 22–9. DOI: 10.17116/patol201779622-29 (in Russian).]
- Прошин С.Н., Глушаков Р.И., Семенова И.В. и др. Клинико-иммунологические критерии эффективности нуклеоспермата натрия в лечении хронического эндометрита у пациенток с бесплодием и папилломавирусной инфекцией. *Экспериментальная и клиническая фармакология*. 2013; 76 (3): 27–30. DOI: 10.30906/0869-2092-2013-76-3-27-30
[Proshin S.N., Glushakov R.I., Semenova I.V. et al. Clinical and immunological efficiency of sodium nucleospermate in treating chronic endometritis and infertility complicated by HPV infection. *Ekspierimental'naia i klinicheskaia farmakologiya*. 2013; 76 (3): 27–30. DOI: 10.30906/0869-2092-2013-76-3-27-30 (in Russian).]
- Sfakianoudis K, Simopoulou M, Nikas Y et al. Efficient treatment of chronic endometritis through a novel approach of intrauterine antibiotic infusion: a case series. *BMC Womens Health* 2018; 18: 197. DOI: 10.1186/s12905-018-0688-8
- Kitaya K, Takeuchi T, Mizuta S et al. Endometritis: new time, new concepts. *Fertil Steril* 2018; 110 (3): 344–50. DOI: 10.1016/j.fertnstert.2018.04.012
- Оразов М.Р., Михалева Л.М., Семенов П.А. Хронический эндометрит: патогенез, диагностика, лечение и его связь с бесплодием. *Клиническая и экспериментальная морфология*. 2020; 9: 16–25. DOI: 10.31088/CEM2020.9.2.16-25
[Orazov M.R., Mikhaleva L.M., Semenov P.A. Chronic endometritis: pathogenesis, diagnosis, management and associated infertility. *Klinicheskaja i eksperimental'naia morfologija*. 2020; 9 (2): 16–25. DOI: 10.31088/CEM2020.9.2.16-25 (in Russian).]
- Fukui A, Funamizu A, Fukuhara R, Shibahara H. Expression of natural cytotoxicity receptors and cytokine production on endometrial natural killer cells in women with recurrent pregnancy loss or implantation failure, and the expression of natural cytotoxicity receptors on peripheral blood natural killer cells in pregnant women with a history of recurrent pregnancy loss. *J Obstet Gynaecol Res* 2017; 43 (11): 1678–86. DOI: 10.1111/jog.13448

26. Nazarenko TA, Kalinina EA, Knyazeva EA et al. The role of abnormal hypermethylation of the HOXA10 and HOXA11 promoters in implantation failures in IVF programs. *Gynecol Endocrinol* 2019; 35 (Suppl. 1): 31–4. DOI: 10.1080/09513590.2019.1632087
27. Negishi Y, Shima Y, Takeshita T, Morita R. Harmful and beneficial effects of inflammatory response on reproduction: sterile and pathogen-associated inflammation. *Immunol Med* 2020; p. 1–18. DOI: 10.1080/25785826.2020.1809951
28. Cicinelli E, Vitagliano A, Kumar A et al. Unified diagnostic criteria for chronic endometritis at fluid hysteroscopy: proposal and reliability evaluation through an international randomized-controlled observer study. *Fertil Steril* 2019; 112 (1): 162–73e2. DOI: 10.1016/j.fertnstert.2019.03.004
29. Kitaya K, Matsubayashi H, Yamaguchi K et al. Chronic endometritis: potential cause of infertility and obstetric and neonatal complications. *Am J Reprod Immunol* 2016; 75 (1): 13–22.
30. Sfakianoudis K, Simopoulou M, Nitsos N et al. Successful Implantation and Live Birth Following Autologous Platelet-rich Plasma Treatment for a Patient with Recurrent Implantation Failure and Chronic Endometritis. *In Vivo* 2019; 33 (2): 515–21. DOI: 10.21873/invivo.11504
31. Vitagliano A, Saccardi C, Litta PS, Noventa M. Chronic endometritis: really so relevant in repeated IVF failure? *Am J Reprod Immunol* 2017; 78. DOI: 10.1111/aji.12758
32. Kitaya K, Matsubayashi H, Takaya Y et al. Live birth rate following oral antibiotic treatment for chronic endometritis in infertile women with repeated implantation failure. *Am J Reprod Immunol* 2017; 78: e12719. DOI: 10.1111/aji.12719
33. Canunalla SA, Blakemore JK, Grifo J, Keefe D. What is the most effective treatment for endometritis in women undergoing assisted reproductive technology? *Fertil Steril* 2019; 112. DOI: 10.1016/j.fertnstert.2019.07.961
34. Vitagliano A, Saccardi C, Noventa M et al. Effects of chronic endometritis therapy on in vitro fertilization outcome in women with repeated implantation failure: a systematic review and meta-analysis. *Fertil Steril* 2018; 110 (1): 103–112.e1. DOI: 10.1016/j.fertnstert.2018.03.017
35. Zhang Y, Xu H, Liu Y et al. Confirmation of chronic endometritis in repeated implantation failure and success outcome in IVF-ET after intrauterine delivery of the combined administration of antibiotic and dexamethasone. *Am J Reprod Immunol* 2019; 82 (5): e13177. DOI: 10.1111/aji.13177
36. Корева Н.В., Доброхотова Ю.Э. Локальная цитокиноterapia в гинекологической практике (обзор литературы). *Проблемы репродукции*. 2013; 4: 21–6. [Koreeva N.V., Dobrohotova Ju.E. Lokal'naja citokinoterapija v ginekologicheskoy praktike (obzor literatury). *Problemy reprodukcii*. 2013;4: 21–6 (in Russian).]
37. Мальцева Л.И., Смолина Г.Р., Шарипова Р.И. и др. Хронический эндометрит в практике акушера-гинеколога. *Рос. вестн. акушера-гинеколога*. 2015; 5: 102–5. [Mal'ceva L.I., Smolina G.R., Sharipova R.I. et al. Hronicheskij jendometrit v praktike akushera-ginekologa. *Ros. vestn. akushera-ginekologa*. 2015; 5: 102–5 (in Russian).]
38. Дикке Г.Б., Остроменский В.В. Нарушение иммунного статуса при хроническом эндометрите и опыт его коррекции посредством локальной цитокинотерапии. *Акушерство и гинекология*. 2019; 9: 139–46. DOI: 10.18565/aig.2019.9.139-146 [Dikke G.B., Ostromenskij V.V. Narushenie immunnogo statusa pri hronicheskom jendometrite i opyt ego korrekcii posredstvom lokal'noj citokinoterapii. *Akusherstvo i ginekologija*. 2019; 9: 139–46. DOI: 10.18565/aig.2019.9.139-146 (in Russian).]
39. Доброхотова Ю.Э., Ганковская Л.В., Боровкова Е.И. и др. Модулирование локальной экспрессии факторов врожденного иммунитета у пациенток с хроническим эндометритом и бесплодием. *Акушерство и гинекология*. 2019; 5: 125–32. DOI: 10.18565/aig.2019.5.125-132 [Dobrohotova Ju.E., Gankovskaja L.V., Borovkova E.I. et al. Modulirovanie lokal'noj jekspressii faktorov vrozhdenno immuniteta u pacien-tok s hronicheskim jendometritom i besplodiem. *Akusherstvo i ginekologija*. 2019; 5: 125–32. DOI: 10.18565/aig.2019.5.125-132 (in Russian).]

ИНФОРМАЦИЯ ОБ АВТОРАХ / INFORMATION ABOUT THE AUTHORS

Радзинский Виктор Евсеевич – чл.-кор. РАН, д-р мед. наук, проф., зав. каф. акушерства и гинекологии с курсом перинатологии Медицинского института ФГАОУ ВО РУДН, засл. деят. науки РФ. E-mail: radzinsky@mail.ru; ORCID: 0000-0003-4956-0466

Оразов Мекан Рахимбердыевич – д-р мед. наук, проф., проф. каф. акушерства и гинекологии с курсом перинатологии Медицинского института ФГАОУ ВО РУДН. E-mail: omekan@mail.ru

Токтар Лилия Равильевна – канд. мед. наук, доц. каф. акушерства и гинекологии с курсом перинатологии Медицинского института ФГАОУ ВО РУДН. E-mail: toktarly@yandex.ru

Михалева Людмила Михайловна – чл.-кор. РАЕ, д-р мед. наук, проф., дир., зав. лаб. клинической морфологии ФГБНУ НИИМЧ. E-mail: mikhalevalm@yandex.ru

Семенов Павел Александрович – аспирант каф. акушерства и гинекологии с курсом перинатологии Медицинского института ФГАОУ ВО РУДН. E-mail: x.pavel.semenov.x@gmail.com

Орехов Роман Евгеньевич – ассистент каф. акушерства и гинекологии с курсом перинатологии ФГАОУ ВО РУДН. E-mail: romanorekhovv@ya.ru

Лагутина Елена Владимировна – аспирант каф. акушерства и гинекологии с курсом перинатологии Медицинского института ФГАОУ ВО РУДН. E-mail: lagutina_e.v@mail.ru

Силантьева Елена Сергеевна – д-р мед. наук, зам. глав. врача по реабилитации клинического госпиталя «Лапино». E-mail: essdكتور@yandex.ru

Victor E. Radzinsky – D. Sci. (Med.), Prof., Corr. Memb. RAS, People's Friendship University of Russia. E-mail: radzinsky@mail.ru; ORCID: 0000-0003-4956-0466

Mekan R. Orazov – D. Sci. (Med.), Prof., People's Friendship University of Russia. E-mail: omekan@mail.ru

Liliia R. Toktar – Cand. Sci. (Med.), People's Friendship University of Russia. E-mail: toktarly@yandex.ru

Liudmila M. Mihaleva – D. Sci. (Med.), Prof., Corr. Memb. RANH, Research Institute of Human Morphology. E-mail: mikhalevalm@yandex.ru

Pavel A. Semenov – Graduate Student, People's Friendship University of Russia. E-mail: x.pavel.semenov.x@gmail.com

Roman E. Orehov – Assistant, People's Friendship University of Russia. E-mail: romanorekhovv@ya.ru

Elena V. Lagutina – Graduate Student, People's Friendship University of Russia. E-mail: lagutina_e.v@mail.ru

Elena S. Silantyeva – D. Sci. (Med.), Clinical Hospital "Lapino". E-mail: essdكتور@yandex.ru

Статья поступила в редакцию / The article received: 02.11.2020

Статья принята к печати / The article approved for publication: