Государственное образовательной учреждение дополнительного профессионального образования

Уральская Государственная медицинская академия дополнительного образования Росздрава

04.200.6 09255

На правах рукописи

Казанцева Елена Евгеньевна

Тактические подходы к хирургическому лечению базально-клеточного рака кожи век

14.00.08 глазные болезни

14.00.14 онкология

Диссертация

На соискание ученой степени

Кандидата медицинских наук

Научные руководители:

Профессор, доктор медицинских наук

Панова Ирина Евгеньевна;

Доктор медицинских наук

Васильев Сергей Александрович

Челябинск – 2005

ОГЛАВЛЕНИЕ

ВВЕДЕНИЕ.....5

ГЛАВА 1. ОБЗОР ЛИТЕРАТУРЫ.....10

1.1 Эпидемиологические аспекты в клинике базально-клеточного рака кожи век.....10

1.2 Клинико-морфологические особенности базально-клеточного рака кожи.....12

1.3. Лечение базально-клеточного рака кожи.....20

ГЛАВА 2. МАТЕРИАЛ И МЕТОДЫ.....38

2.1 Методы клинического и инструментального исследования.....38

2.2 Лабораторная диагностика базально-клеточного рака кожи век..41

2.3 Хирургический метод лечения базально-клеточного рака кожи век 44

2.4 Лазерхирургическое лечение базально-клеточного рака кожи век.....50

2.5 Статистическая обработка результатов исследования.....51

ГЛАВА 3. ХИРУРГИЧЕСКОЕ И ЛАЗЕРХИРУРГИЧЕСКОЕ ЛЕЧЕНИЕ БАЗАЛЬНО-КЛЕТОЧНОГО РАКА КОЖИ ВЕК.....52

3.1 Хирургическое лечение различных клинических форм.....52

3.2 Хирургическое лечение узловой формы базально-клеточного рака кожи век.....58

3.3 Сравнительный анализ хирургического лечения язвенной и узловой форм базально-клеточного рака кожи век.....69

3.4 Хирургическое лечение инфильтративной (склеродермоподобной) формы базально-клеточного рака кожи век.....79

3.5 Результаты хирургического вмешательства с одномоментным реконструктивно-восстановительным этапом в лечении базально-клеточного рака кожи век.....81
3.6 Алгоритмы хирургического лечения базально-клеточного рака кожи век.....86
3.7 Лазерная фотодеструкция в лечении базально-клеточного рака кожи век.....92

ЗАКЛЮЧЕНИЕ.....104
ВЫВОДЫ.....114
ПРАКТИЧЕСКИЕ РЕКОМЕНДАЦИИ.....115
СПИСОК ЛИТЕРАТУРЫ.....116

СПИСОК СОКРАЩЕНИЙ, ИСПОЛЬЗУЕМЫХ В РАБОТЕ

абс - абсолютное число

БКР - базально-клеточный рак

Гр - грей

ОД - правый глаз

ООД - Областной онкологический диспансер

OS - левый глаз

СОД - суммарная очаговая доза облучения

таб - таблица

ФТД - фотодинамическая терапия

ВВЕДЕНИЕ

Актуальность исследования

К проблеме базально-клеточного рака кожи привлечено внимание врачей различных специальностей вот уже более ста лет, когда впервые в 1872 году A.Jacob описал заболевание. Характерные особенности базально-клеточного рака кожи: медленный рост, отсутствие метастазов, самая низкая смертность среди злокачественных новообразований определяют особый статус заболевания [10, 12].

Несмотря на то, что базально-клеточный рак кожи в структуре смертности составляет менее одного процента, по частоте встречаемости данная патология занимает третье место среди всех опухолевых заболеваний (после рака желудка и легких). В Российской Федерации заболеваемость базально-клеточным раком кожи в целом растет, хотя уровень её в различных регионах резко отличается, так, в Челябинской области за последние 30 лет вырос в 1,96 раза [3, 30].

Многие аспекты базально-клеточного рака кожи век – клиника, диагностика, морфология хорошо изучены и довольно подробно описаны в литературе [1, 7, 10, 34, 39, 41, 85].

В настоящее время в лечении данного заболевания применяются различные методы: хирургический, лучевой, лазерный, криовоздействия, электродиссекция, химиотерапия, фотодинамическая терапия [11, 14, 24, 31, 42, 44, 48, 76, 78, 176]. Несмотря на то, что в плане лечения БКР кожи является одной из благоприятных опухолей, нередко возникают определенные сложности выбора адекватного метода лечения больных.

Хирургическое вмешательство является одним из основных методов лечения БКР кожи век и имеет наибольшее число сторонников [21, 44, 62, 71, 73, 154, 158]. Основы восстановительного лечения онкологического больного были заложены в отечественном здравоохранении более пятидесяти лет назад, однако окончательное решение этой проблемы еще далеко до полного завершения. Её детальная разработка требует

изменения сложившейся системы взглядов на лечение офтальмоонкологических заболеваний и формирования новой концепции, объединяющей воедино три задачи – максимальную хирургическую радикальность, полную коррекцию анатомических, функциональных и эстетических дефектов и сохранение качества жизни больного при проведении радикального лечения новообразования [21, 73].

Выполнение радикального хирургического вмешательства нередко приводит к значительным по размерам дефектам тканей и требует одномоментного реконструктивно-пластического этапа. Для пластики век в офтальмоонкологии разработаны и применяются различные варианты реконструктивно – восстановительных пособий [20, 71, 166, 167, 173]. Особенности клинического течения БКР кожи век определяют необходимость совершенствования хирургического вмешательства на основе создания алгоритма реконструктивно – восстановительного этапа.

Прогресс лазерных технологий привел к созданию новых методов лазерхирургического воздействия в лечении БКР кожи век – лазерной фотодеструкции и фотодинамической терапии [11, 16, 50, 157, 168]. В доступной литературе представлены единичные исследования по применению лазерной фотодеструкции в лечении новообразований кожи век [16]. Это обуславливает необходимость определения показаний, разработки и совершенствования данного метода в лечении БКР кожи век.

Развитие базально-клеточного рака кожи век сопровождается явлениями вторичного клеточного иммунодефицита, что способствует медленному заживлению раны в послеоперационном периоде и возможности возникновения рецидивов заболевания [15]. Представляется перспективным совершенствование комплексного лечения БКР кожи век на основе применения препарата «Суперлимф» и лазерной фотодеструкции опухоли.

Все вышеизложенное послужило основанием выполнения данной работы, целью которой явилось - **совершенствование хирургического лечения базально-клеточного рака кожи век на основе оптимизации реконструктивно-восстановительного этапа и применения лазерной фотодеструкции опухоли в сочетании с использованием иммуномодулирующего препарата «Суперлимф».**

Для реализации поставленной цели определены следующие **задачи:**

1. По данным специализированного офтальмоонкологического центра областного онкологического диспансера г. Челябинска определить место хирургического вмешательства в лечении базально-клеточного рака кожи век
2. Изучить характеристику дефектов периокулярных тканей, возникающих при хирургическом лечении различных клинических форм БКР кожи век.
3. Разработать алгоритмы реконструктивно-восстановительного этапа хирургического лечения различных клинических форм данного заболевания;
4. Изучить результаты хирургического вмешательства с одномоментным реконструктивно-восстановительным этапом в лечении различных клинических форм БКР кожи век.
5. Определить показания, усовершенствовать и исследовать, в сравнении с криовоздействием, эффективность лазерной фотодеструкции и локального применения препарата «Суперлимф» в лечении БКР кожи век.

Научная новизна работы

На основе изучения клинико-морфологических особенностей БКР кожи век с учетом стадии заболевания обоснованы подходы хирургического лечения с одномоментным реконструктивно-восстановительным этапом.

С учетом анализа дефектов тканей при хирургическом лечении различных стадий и клинических форм БКР кожи век впервые разработаны алгоритмы реконструктивно – восстановительного этапа.

На основе пятилетнего динамического мониторинга за 142 больным БКР кожи век определена высокая эффективность хирургического лечения с одномоментным реконструктивно-восстановительным этапом, обеспечивающего минимальный процент рецидивов (3,5%) при удовлетворительном функциональном и положительном эстетическом результате у большинства больных.

Обоснован и усовершенствован метод комплексного лечения БКР кожи век на основе применения лазерной фотодеструкции и препарата «Суперлимф», доказана высокая эффективность данного метода в сравнении криогенным воздействием.

Практическая значимость

Применение алгоритма хирургического лечения базально-клеточного рака кожи век, основанного на особенностях клинического течения, способствует дифференцированному лечению заболевания, выбору адекватного метода реконструктивно – восстановительного этапа при радикальном хирургическом лечении.

Преимущества разработанного метода лазерной фотодеструкции в сочетании с локальным применением препарата «Суперлимф» в комплексном лечении БКР кожи век определяют возможности его широкого применения в амбулаторных условиях.

Основные положения диссертации, выносимые на защиту:

1. В лечении больных БКР кожи век в условиях специализированного офтальмоонкологического центра основным методом воздействия является хирургическое вмешательство.

2. Хирургическое лечение различных клинических форм БКР кожи век (узловой, язвенной и инфильтративной) приводит к дефектам тканей, отличающихся по размерам, локализации и структуре.

3. Алгоритмы реконструктивно-восстановительного этапа хирургического лечения БКР кожи век должны предусматривать клиническую форму, стадию заболевания и характеристику дефектов тканей, возникающих при оперативном вмешательстве.

4. Эффективность применения алгоритмов реконструктивно-восстановительного этапа хирургического лечения БКР кожи век определяется радикальностью вмешательства, отсутствием продолженного роста опухоли, низким процентом рецидивов, удовлетворительным функциональным и эстетическим результатом.

5. Лазерная фотодеструкция в лечении начальных стадий узловой и поверхностной форм БКР кожи век отличается рядом преимуществ и является методом воздействия, альтернативным криодеструкцией. Локальное применение препарата «Суперлимф» позволяет ускорить заживление, уменьшить частоту рецидивов заболевания.

Глава 1. ОБЗОР ЛИТЕРАТУРЫ. БАЗАЛЬНО-КЛЕТОЧНЫЙ РАК КОЖИ: ЭПИДЕМИОЛОГИЧЕСКИЕ АСПЕКТЫ, КЛИНИЧЕСКОЕ ТЕЧЕНИЕ, ЛЕЧЕНИЕ

Базально-клеточный рак кожи синонимы: базалиома кожи, (basal cell carcinoma), карциноид кожи, карцинома базально-клеточная, кориум-карцинома, эпителиома базально-клеточная, «ulcus rodens» - представляет собой медленно растущую, возникающую в эпидермисе либо придатках кожи и редко метастазирующую опухоль [10, 12].

Впервые данное заболевание описал A.Jacob в 1872 и назвал её разъедающей язвой «ulcus rodens». Позже в 1903 году E.Krompecher доказал эпителиальный характер опухоли и предложил назвать её базально – клеточным раком.

По мнению А.К. Апатенко (1973) базально-клеточный рак (БКР) – это «наиболее часто встречающиеся в коже опухоли разнообразного строения, состоящие из мелких клеток, напоминающие клетки эпидермиса, характеризующиеся местнодеструирующим ростом».

1.1. Эпидемиологические аспекты в клинике базально-клеточного рака кожи век

Несмотря на то, базально-клеточный рак кожи в структуре смертности составляет менее одного процента, опухоль привлекает к себе внимание высокой заболеваемостью и высокими темпами роста во всех регионах мира.

Так, в США количество случаев БКР увеличилось на 238% за 14 лет, а в Великобритании с 1970 по 1992 г. заболеваемость БКР кожи выросла в 3 раза [144].

В 1992 году в Российской Федерации заболеваемость злокачественными новообразованиями кожи составила среди мужчин –

29,0, среди женщин – 23,1. В структуре заболеваемости злокачественными опухолями кожи БКР значительно преобладает, составляя 84,8%[3].

В настоящее время ежегодно заболевают около 37 тысяч жителей России. Показатели заболеваемости в различных регионах колеблются в пределах от 8,6 в северных регионах до 49,3 в центральных [3, 30, 35, 42]. В Челябинской области с 1969 по 1998 гг. заболеваемость базально-клеточным раком кожи выросла почти в два раза [84], что значительно выше, чем в целом по Российской Федерации. Заболеваемость в республиках СНГ отличается большим диапазоном: от 3,8 – 5,0 в Узбекистане, Туркмении, Азербайджане до 36,8 в Беларуси [6].

В развитии онкологических заболеваний важную роль играют как наследственные факторы, так и окружающая среда.

К факторам риска для возникновения БКР кожи относят солнечную инсоляцию, повышенную фоточувствительность, работу на улице в условиях повышенной инсоляции, энзиматический дефект восстановления ДНК, предшествующие лечение, рентгеновское и другие виды ионизирующего облучения, воздействие на кожу минеральных масел, смол, мышьяка, инсектицидов, нефтепродуктов и других химических веществ [58, 84].

БКР в 85% случаев поражает людей со светлой кожей и гораздо реже креолов и людей с коричневой кожей [23].

Известно, что опухоль чаще локализуется на нижнем веке, хотя G. Lindgren и соавторы (1998) исследовали распределение дозы солнечного ультрафиолетового облучения в периокулярной области и выявили, что она одинакова на обоих веках, поэтому воздействие солнечной инсоляции только частично объясняет этиологию базально-клеточного рака кожи периокулярной локализации [144].

Отмечено также, что у иммуносупрессивных больных (лимфопролиферативными заболеваниями, СПИДом, реципиентов

трансплантации внутренних органов) БРК кожи развивается чаще и протекает более агрессивно. У этих пациентов наблюдается снижение функциональной активности Т-лимфоцитов и естественной киллерной цитотоксичности [30].

По данным исследования М.И. Курдиной и соавт. (1994) БКР кожи может развиваться на фоне различных предраковых заболеваний: болезни Бовена, лучевого дерматита, бородавчатого предрака губ, актинического кератоза (наиболее часто – 83,9% случаев), кожного рога, кератоакантомы, гигантской кондиломы, лейкоплакии, предракового гиперкератоза губ, псориаза, трофических язв, обширных рубцов, хронической пиодермии [47].

1.2. Клинико-морфологические особенности базально-клеточного рака кожи

Многочисленные данные свидетельствуют о том, что заболевание возникает чаще в возрасте 50-70 лет [22, 31, 63]. Наиболее часто средний возраст пациентов с БКР кожи регистрируется в пределах 56,8 года при поверхностной форме и до 70 лет при других клинических и гистологических типах опухоли [22, 30].

Несколько противоречивы данные по частоте возникновения БКР у мужчин и женщин: большинство авторов (А.И. Пачес с соавт., 1980; А.А. Каламкарян с соавт., 1989; Р.А. Усова, 2002 и др.) считают, что мужчины и женщины заболевают одинаково часто, напротив, по данным исследований Т.П. Писклаковой (1998) и А.С. Буйко (2000), чаще болеют женщины, М.Н. Ежовой (1998) – мужчины [20, 31, 58, 63, 84].

Наиболее частой локализацией БКР кожи является область головы и шеи – 75 – 97,8% [45]. Среди всех злокачественных эпителиальных новообразований кожи на долю рака век приходится от 5 до 10% опухолей [63].

По мнению ряда авторов излюбленной периокулярной локализацией опухоли являются нижнее веко (от 45 до 46,6%) и область внутреннего угла глаза (29-48%), реже наружный угол (9-10,5%) и верхнее веко (5-17%) [34, 69].

Первично-множественный рак диагностируется у 8 – 9,5% больных, где базально-клеточный рак сочетается с раком кожи, раком органов пищеварительной, дыхательной и репродуктивной систем, но преимущественно БКР кожи имеет вид одиночного образования, множественные очаги выявляются лишь у 10 – 21,4% больных [23, 68, 90].

Большое количество классификаций базально-клеточного рака кожи объясняется полиморфизмом клинической картины данного заболевания. Некоторые наиболее распространенные приведены ниже.

Классификация Greiter и Tritsch (1957)

1. Узелковая
2. Язвенная
3. Разрушающая
4. Поверхностная

Т.Венкеи и Я. Шугар (1962) в своей классификации отмечают:

1. Опухолевый тип
   - Крупноузелковая форма
   - Конглобированная форма
   - Бородавчатая форма
   - Мелкоузелковая (цирцинатная) форма
   - Опухолево-язвенная форма
2. Язвенный тип
   - Разъедающая язва Джекоба (Ulcus rodens)
   - Прободающая базалиома (Basalioma terebrans)
3. Поверхностный тип
   - Экземоподобная форма

- Рубцовая атрофическая форма
- Пигментная форма

Новые современные классификации Jr. Sams W.M. и P. J.Lynch (1990) основаны на сопоставлении клиники и морфологии. Многие авторы не выделяют язвенный и узловой тип, а объединяют их в одну узловую форму, считая, что заболевание начинается с образования узла, который в дальнейшем увеличивается в размере и распадается с образованием язвы, рассматривают четыре основных клинических типа базально-клеточного рака кожи, имеющие взаимосвязь с гистологическим строением опухоли: узло-язвенный, поверхностный, пигментный, морфеаподобный и инфильтративный [22, 25, 38, 133].

Деление по стадиям проводится по классификации злокачественных опухолей TNM (пятое издание,1998) [83].

Клиника БКР кожи довольно подробно представлена в литературе (Р.А. Усова, 2002; С.М. Абунамус, 2003). Установлено превалирование узловой формы заболевания (от 38,9 до 68,8%), которая начинается с появления маленького узелка размерами с горошину черного перца, который медленно увеличивается в размерах [121, 133]. Образование полушаровидное, на широком основании, обильно васкуляризировано, с «жемчужными узелками» и феноменом «стеаринового просвечивания». В зависимости от размеров можно выделить мелкоузелковую, крупноузелковую, а также, конглобированную форму, когда несколько выступающих над кожей различных по размеру узлов сливаются в одну группу [28]. В некоторых узлах БКР могут появляться кисты с прозрачным содержимым, мягкой консистенции [118, 105]. У отдельных пациентов воздействие какого – либо провоцирующего фактора может приводить к изъязвлению опухоли и распространением её как по площади, так и в глубину [29].

Частота язвенной формы БКР век составляет от 39,4% до 42,9% (Р.А. Усова 2002) и представлена первичным элементом поражения кожи -

язвой [22, 84]. Впервые язвенную форму описал и дал название «ulcus rodens» A. Jacob в 1872 году. Язва имеет четко очерченные края с включениями жемчужного вида и феноменом «стеаринового просвечивания», в центре её располагаются корки, после удаления которых, обнажается кровоточащая язвенная поверхность, края приподняты в виде вала. При локализации опухоли в области век, заболевание сопровождается конъюнктивитом, реже кератитом или язвой роговицы [63].

Прободающий рак Дарье или разрушающая форма БКР характеризуется интенсивным ростом в глубину, деструкцией окружающих и подлежащих тканей, что приводит к обширным разрушениям [28].

Эта форма чаще всего локализуется в носо-щечной складке, области век и внутреннего угла глазной щели. Общее состояние пациентов при этом остается удовлетворительным, хотя формируются глубокие дефекты мягких тканей, костных структур орбиты и параорбитальных областей, они работоспособны и живут неопределенно долго [29]. При локализации на интрамаргинальном пространстве поражается вся толща века с инфильтрацией конъюнктивы глазного яблока [63].

Пигментированная форма опухоли представляет определенные сложности в диагностике, характеризуется наличием точечной или сетевидной пигментации, занимающей всю её поверхность или распределяющуюся неравномерно по краю. В зависимости от скопления пигмента цвет образования бывает черный, коричневато-черный или синевато-черный, располагается чаще на туловище и на лице, растет медленно и не вызывает деструктивных изменений [84]. По данным К.В.Даниель-Бек (1979), более или менее значительное отложение меланина наблюдается в 5% базоцеллюлярных карцином [28]. От меланомы данная форма отличается четкими краями, медленным темпом роста и характерным стеариновым просвечиванием [63].

К редко встречающимся клиническим формам БКР кожи относят склеродермоподобную и поверхностную формы.

Склеродермоподобная форма составляет 2,3% от всех злокачественных эпителиальных новообразований кожи, впервые описана M.Danlos (1899). Полную гистологическую и морфологическую характеристику этой опухоли дали Crocer и Jori [144], преимущественно склеродермоподобная форма локализуется на лице в центрофациальной области (в 46% распространятся на кожу носа). J.A. Nerad (1988) отмечает, что её периокулярная локализация чаще встречается в молодом возрасте [169]. Заболевание начинается с появления плоского, матово-белого прозрачного узелка, который медленно увеличивается в размере. Имеет вид четко очерченного желтовато-беловатого, плоского или слегка возвышающегося очага с уплотнением в основании, более значительным по периферии. В центре могут выявляться атрофические изменения, телеангиоэктазии, дисхромия [28, 39]. Некоторые авторы объединяют склеродермоподобную и рубцующуюся формы в инфильтративную, так как в том и другом случае наблюдаются процессы склероза и рубцевания [121].

Педжетоидные базацеллюлярные карциномы (epitelioma basacellulare pegetoides) впервые описаны J. Darier (1930), составляют 1% от всех клинических форм БКР кожи, является часто встречающейся и наиболее распространенной поверхностной формой БКР кожи. Локализуются преимущественно на защищенных от солнца участках кожи туловища, плеча, предплечья, реже – на шее и лице, имеют множественный характер поражения. По данным К.В. Даниель-Бек (1979) себорейный дерматит часто сопровождает данное заболевание. Образование имеет круглую, овальную форму, бледно-розовый или темно-красный цвет, четкие границы и консистенцию картона [28]. Поверхность опухоли экзематоидная, неровная, с нежным шелушением, окружена тонкими едва уловимыми, узелками с матовым блеском. Заболевание имеет

доброкачественное течение, так как образование растет медленно и увеличивается в диаметре за год на 1 – 2 мм, распространяясь только в верхних слоях кожи, не инфильтрируя подлежащие ткани. В редких случаях бляшка может изъязвляться с образованием эрозий, покрытых тонкими коричневыми корочками [28].

С учетом клинико-гистологических особенностей L.H.Goldberg (1996) отдельно выделяет инфильтративную форму, для которой характерен более агрессивный рост и высокая частота рецидивов и базосквамозную, имеющую клинические и гистологические особенности характерные как для базально–клеточного рака, так и плоскоклеточного рака кожи [133].

Рецидивирующий БКР кожи очень труден в распознавании, потому что опухоль может возникать внутри, вокруг или под рубцами, которые маскируют дальнейший рост образования. Рецидивы обычно диагностируются через 2-5 лет после предшествующего лечения и часто только при биопсии [132, 1].

Несмотря на многочисленные публикации, посвященные изучению клиники БКР кожи век, особенности клинического течения заболевания, зависимости клиники от стадии процесса изучены недостаточно.

Течение БКР кожи характеризуется медленным местнодеструирующим ростом и вероятностью метастазирования по лимфатическим и гематогенным путям. Мужчины в 2 раза чаще, чем женщины предрасположены к метастазированию, возраст больных колеблется от 20 до 60 лет (в среднем – 45 лет). Интервал между появлением первичной опухоли и метастаза составляет около 9 лет, а средняя продолжительность жизни после выявления метастаза составляет 8 месяцев. Факторами риска для развития метастазов являются: постоянное рецидивирование опухоли в течение многих лет, резистентность к общепринятым методикам лечения, лучевая терапия в анамнезе, большой размер первичной или рецидивирующей опухоли, а также распространение её на смежные анатомические структуры [154].

Гистологическое строение опухоли определяет её биологическое поведение, имеет прогностическое значение и оказывает влияние на выбор лечебной тактики [85]. Гистологической структурой базально-клеточного рака является клеточный комплекс, состоящий из мелких базалоидных клеток с компактными, округлыми, гиперхромными ядрами и скудной цитоплазмой. По периферии отмечается зона крупных клеток высокой призматической формы с овальными ядрами – так называемый частокол или палисад, отсутствие межклеточных мостиков, правильные митозы [70, 85].

В международной гистологической классификации ВОЗ (1980) выделены три варианта базально-клеточного рака: поверхностный мультицентрический, морфеа и фиброэпителиальные типы. Наиболее широко используемой является классификация А.К. Апатенко (1973):

1. Недифференцированные или малодифференцированные базалиомы:а) солидная;
   б) пигментированная;
   в) поверхностная мультицентрическая.
2. Дифференцированные базалиомы:
   а) аденоидная;
   б) пилоидная;
   в) с сальной дифференцировкой;
   г) с плоскоэпителиальной дифференцировкой;
   д) сложного строения.
3. Особые формы базалиом:
   а) склеродермоподобная;
   б) типа фиброэпителиальной опухоли Пинкуса;
   в) базалиома, возникшая в стенке эпидермальной кисты.

В 1991 году L.Lowe и R.Rapini предложили классификацию, основанную на морфологических признаках, имеющих прогностическое значение, и выделили четыре типа роста опухоли: поверхностный,

нодулярный, агрессивно растущий и смешанный [152]. Наиболее благоприятный прогноз течения заболевания наблюдается при узловом и поверхностном типе роста, инфильтрация в подлежащие ткани с нередкой периневральной инвазией – при агрессивно растущем типе, а биологическое поведение и прогноз смешанного варианта определяют более «агрессивные» структуры, так как он характеризуется сочетанием различных гистологических типов [83, 84].

Отдельные публикации зарубежных авторов последнего десятилетия посвящены изучению типа роста БКР периокулярной локализации. Так, по данным R.K.Bonner и соавт.(1998), в области век часто встречаются узловой (69,7%), инфильтративный (13,4%) и смешанный (12,4%) типы роста, реже - мультицентрический (4,1%) и язвенный (1%). Отмечено, что смешанный тип роста отличается более агрессивным течением, подобно БКР типа морфеа [105].

БКР кожи имеет различные пути распространения. При периокулярной локализации возможна инвазия по слизистой оболочке слезно-носового канала в полость носа без деструкции орбитальных костей и хряща носа. Периневральное распространение БКР встречается редко, чаще когда опухоль локализуется в предушной и щечной области и распространяется вдоль лицевого и тройничного нерва, что, как правило, имеет плохой прогноз и наблюдается особенно при рецидивирующем течении заболевания и после лучевой терапии [153].

Цитологический метод, является одним из ведущих в верификационном исследовании и позволяет установить диагноз БКР кожи в 87,5-93,8% случаев [23].

Материалом для цитологического исследования служат отпечатки или соскобы с изъязвившейся опухоли, отпечатки с биопсийного материала, пунктаты опухоли. Цитологическая картина характеризуется присутствием атипичного эпителия парабазального и базального типа, преимущественно овоидной, кубической, реже удлиненной формы. Ядра

округлые, интенсивно окрашенные, цитоплазма скудная базофильная, митозы не определяются. Клетки обычно располагаются комплексами, реже небольшими группами и тяжами на фоне элементов воспаления, среди которых преобладают гистоидные клетки [29, 45, 49].

1.3. Лечение базально-клеточного рака кожи

В настоящее время методики лечения БКР кожи век крайне разнообразны [12, 14, 19, 24, 32, 42, 97]. Все методы можно подразделить на три большие группы:

1. методы, разрушающие новообразование;
2. комбинированные методы (воздействие на опухоль двух различных разрушающих методов, например, хирургическое иссечение и лучевая терапия, обкалывание очага образования иммуномодулятором с последующей криодеструкцией);
3. комплексные методы (сочетание разрушающего метода с системным введение цитостатика, ретиноида или иммуномодулятора).

Хирургическое лечение – один из самых распространенных методов лечения, который включает кюрретаж, электрокоагуляцию, хирургическое иссечение. Электрокоагуляция и кюрретаж, как самостоятельные методы лечения БКР кожи век в последнее время используется крайне редко. Микрографическая хирургия дает самую высокую эффективность в сравнении с другими хирургическими методами [163, 164]. Хирургическое иссечение в основном предполагает локальную эксцизию с последующей пластикой и имеет, пожалуй, наибольшее число сторонников [44, 71, 86, 106].

Преимуществом хирургического метода лечения является полная безвредность его для органа зрения и отсутствие какого-либо отрицательного побочного влияния самого вмешательства на остроту

зрения пораженного глаза, особенно при условии использовании микрохирургической техники, чего нельзя сказать о многих других, в том числе и о лучевых видах терапии БКР кожи век.

Ключевым моментом успешного лечения является полнота удаления всей пораженной ткани, связанная с правильным определением поверхностных и внутренних границ опухоли. Если опухолевые клетки удалены не полностью, возрастает вероятность возникновения рецидива заболевания [27, 32].

Наиболее перспективным в плане точного определения границ опухоли кожи является метод микрографии.

Микрографическая хирургия была впервые предложена F.E. Mohs в 1936 г., а с 1970 г. её стали применять систематически в лечении БКР кожи [163]. Она представляет собой довольно медленную и трудоемкую процедуру, требующую взятия множественных гистологических срезов по краю опухоли. Однако результатом тщательного удаления всех злокачественных клеток является наивысший успех процедуры (от 96-98% излечения при первичном и 90-94% - при рецидивирующем базально-клеточном раке кожи) [162]. Этот метод лечения рекомендуется применять при локализации БКР кожи в анатомически сложных областях, при размерах опухоли более 2 см, а также случаях рецидивирующего БКР кожи [73, 139]. На Национальной конференции по проблеме рака кожи Американской ассоциации рака в апреле 1998 особо отмечена высокая эффективность микрографического хирургического метода лечения опухолей кожи [127].

Операция по Mohs, в отличие от европейских и американских клиник в России распространения не получила [54]. В Российской Федерации чаще всего проводят хирургическое иссечение БКР кожи при различных локализациях процесса, а также в тех случаях, когда базально-клеточный рак кожи имеет размеры более 5 мм и требует в последующем пластики кожного дефекта [55, 56]. А.Ф.Бровкина и соавт (1980) указывают, что

удаление эпителиальных опухолей необходимо выполнять в пределах здоровых тканей не менее чем в, 4 мм от границ опухоли [17]. Вместе с тем, при хирургическом лечении базально-клеточного рака кожи век (в частности определении границ иссечения) необходимо учитывать особенности клинико-морфологической картины заболевания, однако, в доступной литературе, подобных работ мы не встретили.

У хирургического метода положительными факторами являются следующие: высокая эффективность, так как при хирургическом иссечении легко контролировать границы опухоли, и удаление новообразования может быть достаточно радикальным. Диагноз при хирургическом иссечении обязательно верифицируется гистологическим методом. При больших размерах опухоли хирургическое иссечение является порой единственным методом лечения с последующим этапом закрытия раневого дефекта кожным лоскутом [9, 21].

Методы оперативного лечения базально-клеточного рака кожи в основном предполагают хирургическое иссечение опухоли с последующей пластикой. Этому методу лечения отдают предпочтение перед другими видами терапии многие авторы [17, 20, 37, 44].

Развитие онкологии убедительно показывает большую практическую потребность в использовании современных технологий пластической хирургии в системе комплексного лечения онкологических больных. Эта потребность обусловлена самой сутью современной концепции радикального лечения злокачественного новообразования, неизбежно приводящего к серьёзному ятрогенному дефекту [86, 101].

Потребность в восстановительных операций возникает в трех стандартных ситуациях: во-первых, это случаи запущенных форм БКР кожи, когда радикальная операция сопряжена с необходимостью удаления очень большого массива тканей. Удаление опухоли у такого больного, возможно планировать только при условии одномоментного закрытия операционной раны [19].

В других ситуациях показанием для реконструкции является необходимость устранения функционального дефекта, что, как правило, сопряжено с необходимостью восстановления анатомической целостности органа. И, наконец, все возрастающее значение приобретает потребность восстановления эстетического облика [160].

Однако с учетом специфики подходов к лечению злокачественных новообразований важно сформулировать основополагающие принципы для такой интеграции.

Безусловно, на первом месте должна стоять задача максимально надежного излечения больного от злокачественного новообразования. Это означает, что любые восстановительные операции должны быть спланированы и произведены таким образом, чтобы это не нарушило общий план противоопухолевой терапии. С другой стороны, задача восстановления тканевого дефекта, который ожидается получить в процессе проведения противоопухолевого лечения, должна быть изначально заложена в лечебную программу [37, 113].

Все перечисленные задачи могут быть эффективно решены с помощью современных методов пластической хирургии, интеграции онкологии и пластической хирургии, а так же разработки алгоритмов реконструктивно-восстановительных операций при хирургическом лечении БКР кожи век [21].

Системное применение методов пластической хирургии в онкологической практике позволяет решать такие проблемы, как расширение границ операбельности, восстановлении функции и получение эстетического результата. Последнее играет немаловажное значение в условиях повышающихся требований больных к сохранению качества жизни [121].

Методика пластики дефектов кожного покрова с использованием аутотрансплантантов известна давно. Ещё с доисторических времен к нам дошли сведения о попытках реконструкции лица. Врачи эпохи

Возрождения разрабатывали способы пластического восстановления лица. G. Barino в 1804 году описал экспериментальные пересадки кожи у овец, а в 1823 году C. Banger опубликовал результаты успешных аутотрансплантаций кожи на область носа у человека [102].

Впервые термин «пластика» был введен в специальную хирургическую литературу немецким хирургом Von Graefe в книге “Rhinoplastik”, вышедшей в 1818 году. А в 1838 году E. Zeis впервые ввел термин «пластическая хирургия» [113].

Бурное развитие хирургии во второй половине XIX века с началом эры асептики и антисептики послужило мощным толчком к изучению методов хирургического лечения опухолей органов головы и шеи, а также реконструкции возникающих дефектов. Это время было ознаменовано важными анатомическими исследованиями, показавшими возможность выделения артериализированных тканевых лоскутов, способных быть перемещенными в радиусе сосудистой ножки (Bakamjan V., 1965) [107].

Существенным шагом в повсеместное распространение реконструктивной хирургии на голове явилось применение мигрирующего Филатовского стебля. Этот подход определил развитие реконструктивной хирургии первой половины XX века [72].

В настоящее время практически нет разногласий в целесообразности восстановления тканей после удаления злокачественных опухолей кожи головы и других локализаций. Кроме того, отказ от восстановления тканей может привести к искусственному сужению границ иссечения опухоли. Что является одной из причин локального рецидива [143]. При этом отмечено преимущество одномоментной с удалением опухоли пластики, обеспечивающей быстрое заживление раны. До 80-х годов большинство авторов отдавало предпочтение пластике свободной полнослойной или расщепленной кожей [49]. Применение перемещенных мигрирующих стеблей имеет главный недостаток - длительность пластики, что в условиях клинической онкологии не вписывается в рамки

специального лечения. Кроме того, этим методом можно решить задачу восстановления дефекта ткани только по площади, в то время как требования современной пластической хирургии подразумевают возможность восстановления дефекта ткани по площади, объему и функции [192].

При локализациях опухоли на веках хирургическое удаление почти всегда сопровождается возникновением значительного дефекта, особенно когда рану невозможно закрыть путем мобилизации и сопоставления краев. Многочисленные варианты пластики местно – перемещенными лоскутами, в основном за счет кожи щеки, позволяют закрыть дефекты небольшой площади. При этом наносятся дополнительные шрамы. В то же время после удаления опухоли кожи, имеющей символ Т2 и более, формируется дефект размером 6 см и более в поперечном измерении, т.е. требующий для закрытия дополнительный пластический материал [44]. В силу негативных свойств пластики подобных дефектов при помощи свободного кожного трансплантата и мигрирующего лоскута эти методы в современной пластической хирургии практически не рассматриваются.

В настоящее время обсуждаются различные аспекты лечения: целесообразность проведения каких-либо вариантов комбинированного лечения, возможности расширения радикального объема удаления опухоли и применения различных вариантов пластики, среди которых оптимальной единодушно признается микрохирургическая аутотрансплантация [162].

Показания к применению различных вариантов лечения и пластики не ясны. Серьезное обсуждение этой проблемы стало возможным только в последнее время благодаря совершенствованию методов анестезии и пластической хирургии [55, 102].

Проблема реконструкции обширных послеопухолевых дефектов периорбитальной области традиционно сопряжена со сложностью получения необходимых объемов пластического материала. Для этого

предложено множество методов пластики как местными тканями на основе дермотензионной хирургии, так и дистанционными лоскутами [21].

Суть существующих методов замещения дефекта век после иссечения опухоли заключается либо в создании кожно – слизистой дупликатуры, либо в пересадке кожно-хрящевых или слизисто хрящевых аутотрансплантатов [100, 113].

При наличии избытков кожи век у больных пожилого возраста пластика только кожных дефектов обычно не вызывает особых затруднений. В зависимости от локализации, размеров и формы дефекта могут быть использованы скользящий, ротационный или транспозиционные лоскуты [115, 120].

Довольно часто для пластики кожных дефектов век используются лепестковые лоскуты. При этом для пластики верхнего века применяют лоскуты с височной области и со лба, а для нижнего – с верхнего века, с височной области и со щеки [21].

Для пластики слизисто-хрящевых дефектов применяют хрящевые аутотрансплантаты с хрящевой части носовой перегородки, либо хрящ с ушной раковины или свободный тарзоконъюнктивальный лоскут [149, 150].

Частота рецидивов после хирургического метода колеблется от 2 до 41% и зависит от локализации очага поражения, его размеров, первичного или рецидивирующего характера опухоли [1, 187].

Лазерная фотодеструкция - метод лечения базально-клеточного рака кожи с воздействием на очаг поражения лазерного излучения получила широкое распространение в связи с хорошим терапевтическим и косметическим эффектом, минимальной кровопотерей, стерильностью, щадящим действием [11, 16, 42, 53, 97, 146].

Впервые в качестве хирургического скальпеля лазеры стали применятся на поверхности тела в 1963 году - Гольдман использовал

лазер в дерматологии. Уникальная возможность создания высокой спектральной плотности излучения определила место этого инструмента в хирургии последних десятилетий. Благодаря лазерной хирургии стали реальностью бескровное рассечение тканей, регулирование образования коагуляционного струпа, использование эффекта «биологической сварки», стерильность раневой поверхности и минимальная зона некроза [11].

Развитие современной офтальмохирургии неразрывно связано с внедрением новых лазерных методов, позволяющих на более высоком уровне реализовывать многие хирургические эффекты и имеющих преимущества перед традиционными инструментальными методами, а также криопексией и диатермией [40, 42, 78, 170]. Совершенствование лазерных технологий позволяет не только выпускать аппараты достаточной мощности с заданными, необходимыми для офтальмохирургии параметрами, но и делает эти установки малогабаритными, портативными, не требующими специального охлаждения и электропитания. К таким лазерам последнего поколения относятся диодные лазеры, генерирующие в непрерывном режиме излучение длин волн ближнего инфракрасного диапазона. Первый российский диодный коагулятор марки МЛ-200, сопряженный со щелевой лампой, создан в 1989 году и в настоящее время изготавливается в Санкт-Петербурге фирмой «Милон». Благодаря совместным усилиям кафедры офтальмологии Военно-медицинской академии и отечественных фирм «Алком-медика», «Медлаз» (Санкт-Петербург) завершена разработка и начат выпуск первого отечественного аппарата «АЛОД-01-АЛКОМ», снабженного набором волоконно-оптических инструментов.

Лазер – генератор когерентного электромагнитного излучения в оптическом диапазоне, основанный на использовании индуцированного перехода [42, 53]. Как известно, основными ключевыми параметрами, от которых зависит исход лазерного воздействия на биоткани, являются:

длина волны (λ, мкм) и спектральные свойства самой ткани (прежде всего наличие в ней хромофоров – «центров», поглощающих излучение), время воздействия (Т, с) и мощность (Р, мВт) или энергия (Е, мДж), что зависит от распределения их по площади пятна, а также от точности фокусировки.

Излучение инфракрасного диапазона (в том числе и диодного лазера), невидимого для глаза человека, во – первых, делает лазерное вмешательство комфортным для пациента за счет избавления его от ярких вспышек (как это наблюдается при применении лазеров видимого диапазона), а во – вторых, защитные фильтры, вводимые в оптическую систему прибора, практически не изменяют цветопередачи для врача [16].

Помимо метода лазерной фотодеструкции, который применяется для лечения новообразований век, в настоящее время, в лечении базально-клеточного рака кожи век, широко применяется фотодинамическая терапия [16, 51]. Она основана на способности определённых фотосенсибилизаторов с макроциклической химической структурой селективно накапливаться в опухолевой ткани. При этом квант света определённой длины волны, взаимодействуя с фотосенсибилизатором, вызывает фотохимическую реакцию, приводящую к гибели опухолевых клеток [48, 108, 110, 122]. Такая дифференцированная цитотоксичность выгодно отличает фотодинамическую терапию от традиционных методов противоопухолевой терапии (лучевой и химиотерапии, хирургической операции) [78, 80, 123].

Поверхностный рак кожи является одним из наиболее перспективных заболеваний для лечения методом фотодинамической терапии, поскольку монохромный свет может проникать в ткани до определённой глубины [40, 67, 81]. Важно учитывать, что эффект фотодинамической терапии зависит от толщины опухоли (10–15 мм), дозы сенсибилизатора и света, а также от типа доставки и гистологического строения опухоли [48, 96].

Установлено, что наиболее чувствительна к фотодинамической терапии поверхностная базалиома, эффективность лечения которой составляет 90–100%, а менее чувствительна узловая форма, эффективность - 50–70% [48, 51]. Показаниями к фотодинамической терапии являются множественные поверхностные опухоли кожи, особенно при их неудобной для других методов лечения локализации (например, угол глаза, ушная раковина и др.), обширность поражения, резистентность к ранее проводимой терапии [54, 108].

Проведение фотодинамической терапии сопряжено с рядом побочных эффектов, в частности повышенной фоточувствительностью кожи, болевым синдромом, возможностью аллергических реакций, рецидивов опухолевого процесса [40, 109, 129, 157].

Лучевая терапия

Впервые Chaul H. в начале 30-х годов предложил метод близкофокусной (короткодистанционной) рентгенотерапии для лечения опухолей век и на протяжении почти трех десятилетий хирургическое лечение уступило лучевому [43].

Для лучевой терапии эпителиальных злокачественных опухолей кожи, в т. ч. БКР, применяются следующие методы: короткофокусная, дистанционная, короткофокусная + дистанционная и брахитерапия. Выбор метода лучевой терапии зависит от характера роста и размеров опухоли. При узловых формах эпителиальных злокачественных опухолей кожи применяется дистанционная лучевая терапия, при плоскостном росте – брахитерапия (аппликаторы с радиоизотопом Sr^{90}) или короткофокусная рентгенотерапия [19].

При лечении больных базально-клеточным раком кожи близкофокусная рентгенотерапия является наиболее доступной и простой, обычно её применяют для лечением хорошо ограниченных солитарных базалиом кожи размером до 3-х см [20].

При проведении близкофокусной рентгенотерапии учитываются толщина дермы, которая варьирует от 0,6 см в области века до 3 см, а также возрастные изменения кожи [43]. В стандартном режиме при лечении БКР кожи назначают дозы – 3-4 Гр ежедневно до СОД 47-55 Гр.

Дробное облучение, растянутое на много дней, приводит к прогрессирующему уменьшению опухоли в глубину, т.е. уменьшению её толщины. Chaoul H (1968) назвал данный метод «расплавлением последовательными слоями»: при ежедневном облучении основание (ложе) опухоли как бы приближается к источнику излучения, и более глубокие слои образования получают постепенно нарастающие в процессе лечения дозы излучения [76].

В настоящее время концепция активного лечения больных лучевыми методами пересматривается. Это вызвано озабоченностью, которая связана с повышением доли медицинской составляющей в общей лучевой нагрузке населения [122].

К отрицательным моментам лучевой терапии относят и различного вида кожные реакции, которые могут проявляться в виде: эритемы, сухого эпидермита, экссудативного эпидермита, лучевой язвы. Лучевая реакция появляется на 10-14 день после начала облучения. В течение 3-4 недель реакция нарастает, на поверхности опухоли появляется корочка, вокруг – экссудативная реакция. Последняя выражена тем сильнее, чем большую дозу облучения получил больной. Уменьшение лучевой реакции и постепенное её исчезновение наблюдается к концу 8-й недели. Таким образом, только через 2 месяца можно судить об эффективности проведенного лечения. При полном разрушении опухоли на её месте остается депигментированный рубец с телеангиэктазиями [60, 176, 182].

Основные неудачи при использовании близкофокусной рентгенотерапии в лечении БКР кожи век связаны с возникающими погрешностями в методике лечения, сложностью анатомического строения, возможностью возникновения выраженной постлучевой

реакции и осложнений со стороны глаза. Так, при облучении ресничного края может наблюдаться стойкое выпадение ресниц (мадароз), истончение края век, иногда колобома [76].

По данным А. Ф. Бровкиной (1962, 1963), в 56,6% случаев при облучении опухоли в области внутреннего угла глаза развивается стойкое слезотечение вследствие рубцового сужения или заращения нижнего слезного канальца либо устья канальцев. С целью профилактики этого осложнения А.И. Пачес (1980) предложил вводить в слезный каналец и слезный мешок рентгеноконтрастную полихлорвиниловую трубочку, которая остается там, на протяжении всего периода облучения и лучевой реакции [65].

Наиболее чувствительным к лучевому повреждению оказывается хрусталик. Лучевая катаракта появляется после лучевого воздействия даже при лечении опухолей придаточных полостей носа, мозга или невралгии тройничного нерва [63]. Облучение производят ежедневно с обязательной защитой глазного яблока протезом Балтина-Свердлова и инстиляциями 2% раствора свободного цистеина. Свежеприготовленный раствор цистеина начинают закапывать за 1,5 часа до облучения (6 инстиляций по 2 капли с интервалом в 15 мин.). Дозиметрические расчеты (Бурдянская Е.И., 1973) свидетельствуют, что подобная защита предохраняет глазное яблоко от повреждающего действия рентгеновских лучей [76].

При использовании близкофокусной рентгенотерапии необходимо учитывать локализацию, размеры опухоли, её гистологическое строение, суммарную очаговую дозу, точность централизации пучка излучения и равномерность облучения поля [2, 37].

Частота рецидивов после применения лучевой терапии даже при небольших размерах очагов составляет от 1,6 до 18%, а при локализации очагов базально-клеточного рака кожи на лице частота рецидивов составляет 46,2% [1]. Рецидивы чаще наблюдаются при локализации

опухоли в анатомически сложных областях [4]. Многие авторы объясняют большую частоту рецидивов при близкофокусной рентгенотерапии способностью базально-клеточного рака к мультицентрическому росту, а также радиорезистентностью склерозирующих форм [153, 178].

В случае рецидивирования заболевания, по мнению Пустынского И.Н. не следует проводить повторные курсы лучевого лечения; адекватным видом вмешательства в данном случае является радикальная криодеструкция или широкое хирургическое иссечение опухоли [41].

Криохирургия

В 60–х годах офтальмологи (Шкромида М.И., Zacarian S.A.) стали применять криогенный метод для лечения злокачественных эпителиальных опухолей кожи. Период активного использования метода в офтальмологии, как в нашей стране, так и за рубежом относится к 70 – 80 годам [17, 18, 62, 117, 183]. В середине 80 – х появились сообщения об отдалённых результатах применения метода. Основные выводы этих работ следующие: метод позволяет радикально удалить опухоль, достаточно прост, редко вызывает осложнения, позволяет в большинстве случаев сохранить все функции век, лечению подлежат опухоли, максимальная длина которых не более 10 мм, рецидивы возникают в 3 – 7% случаев [77, 82, 91].

Криогенный метод лечения БКР кожи стал наиболее распространенным, что связано с простотой, доступностью, хорошим косметическим эффектом, высокой терапевтической эффективностью, возможностью проведения лечения в амбулаторных условиях. Метод показал себя эффективным у 70 – 98% больных, а при ограниченных формах БКР кожи безрецидивность метода может приближаться к 100% [6, 14, 18, 31, 52, 64, 66, 74].

Целью криодеструкции является разрушение ткани опухоли, а для достижения полной радикальности применяют прием дробного

криовоздействия, когда проводят несколько циклов замораживания – оттаивания. Сокращение экспозиции криовоздействия и одновременное увеличение циклов замораживания – оттаивания обеспечивает полноту деструкции опухоли без увеличения зоны некроза, что позволяет щадить окружающие ткани [91]. Необходимое время экспозиции определяется клинической формой опухоли, её величиной, локализацией и составляет 30 –180 секунд [14, 82].

Известно 3 способа проведения криодеструкции: контактный метод (на аппаратах «Криоэлектроника-2», КАМ-01, портативном криохирургическом аппарате Г.И. Репникова и др., с помощью аппликаторов – медных дисков разного диаметра или ватных тампонов, предварительно погружаемых в сосуд с жидким азотом); криораспыление (аппараты КА-02, к-02, К-02МТ и др.) и сочетание первых двух методов. Большинство специалистов по криохирургии используют жидкий азот. Он всегда доступен, недорог, удобен в хранении и при применении дает хороший, надежный эффект с получением глубокого разрушения ткани [17]. Реже используются фреон 12, фреон 22, твердый СО2 и окись азота, которые употребляются только для местной анестезии и поверхностной деструкции,

Криохирургия не применяется при наличии у больного заболевания, связаного с воздействием холода, например, при криоглобулинемии, криофиброгенемии, холодовой крапивницы, болезней Рейно. К лечению больных с выраженной пигментацией кожи следует подходить с осторожностью, поскольку у них имеет место склонность к образованию гипо – или гиперпигментированных рубцов [52].

Перед воздействием проводят разметку границ опухоли 2% раствором бриллиантового зеленого. Это необходимо из-за возникающего после оттаивания отёка, который мешает последующему определению границ опухоли при множественных циклах замораживание – оттаивание [64].

По данным Буйко А.С., криохирургию можно успешно использовать в лечении эпителиальных злокачественных опухолей кожи век стадий Т1-3 [18]. По мнению Пачеса А.И., криодеструкция не показана при наличии морфеаподобных базалиом и склероподобных очагов базально-клеточного рака кожи. При проведении криодеструкции очагов базально-клеточного рака кожи возможны осложнения: выраженные воспалительные явления в зоне криовоздействия, присоединение вторичной инфекции, кровотечения после отторжения некротических тканей, рожа, перихондрит, выворот века [64].

С целью профилактики гнойных осложнений Чуриловой Л.А. разработан дифференцированный подход к ведению криохирургических ран. При папиллярной и инфильтрирующей формах опухоли в первые 3 – 5 дней после криовоздействия на раневую поверхность рекомендуется накладывать спиртовые повязки для уменьшения отёка и воспаления в окружающих тканях. В последующие 5-10 дней проводят обработку раны 3% раствором перекиси водорода и 2% спиртовым раствором бриллиантового зеленого или 5% раствором перманганата калия. При этом под струпом происходит эпителизация раны, которая заканчивается на 15-20 день с формированием депигментированного рубца [91].

При медленном очищении раны и вялых процессах эпителизации больным назначают повязки с ируксолом, метилурациловой мазью, солкосерилом, облепиховым маслом. Полная эпителизация наступает на 20 – 30–е сутки в зависимости от размеров опухоли [91].

Одним из осложнений криогенного метода лечения при локализации базально–клеточного рака кожи в области век и внутреннего угла глаза является конъюнктивит, купирование которого осуществляется назначенной инстилляцией 10–20% раствора сульфацила натрия [91].

Химиотерапия и комбинированное лечение

Проблема химиотерапии и индивидуального подбора противоопухолевых препаратов для лечения различных форм базально-

клеточного рака кожи продолжает оставаться актуальной [15]. При этом результаты клинических и экспериментальных исследований показывают, что опухоли даже идентичной морфологии часто в разной степени чувствительны к действию химиотерапевтических препаратов [65].

Лечение различных форм базально-клеточного рака кожи химиотерапией с применением цитостатических препаратов предполагает их использование в составе мазей для наружной терапии и системного введения в организм [31].

Наиболее часто применяют следующие цитостатические мази: 5%-фторурациловая, 5-10% фторафуровая, 30-50% проспидиновая. Перечисленные мази наносят на очаг поражения тонким слоем с захватом 0,5 см клинически не измененной кожи, вокруг которой создается защитная полоса из цинковой пасты, после чего накладывают окклюзионную повязку. Курс лечения составляет от 14 до 21 дня в зависимости от клинической формы базалиомы. Указанные препараты применяют при лечении солитарных и первично – множественных очагов базально-клеточного рака кожи, в основном у больных преклонного возраста, имеющих противопоказания к другим методам лечения. При использовании цитостатических мазей возможны осложнения: дерматит, парестезии при наложении проспидиновой мази на множественные очаги [90].

Системное введение различных цитостатиков применяют в комплексных методах лечения различных форм БКР кожи. В отделении дерматовенерологии и дерматоонкологии МОНИКИ под руководством проф. Б.А. Беренбейна разработан и успешно применен комплексный метод лечения БКР кожи, включающий парентеральное введение отечественного цитостатика проспидина и последующую поверхностную криодеструкцию опухоли. Данный препарат обладает высокой противоопухолевой активностью, препятствует образованию иммунных

комплексов и способствует уплотнению и стабилизации базальной мембраны [15].

Спиробромин – отечественный противоопухолевый препарат, применяемый в комплексной терапии больных рецидивирующим базально-клеточным раком кожи. Помимо выраженного противоопухолевого действия он усиливает цитостатический эффект препарата интерферона [31, 45].

Спиробромин вводят внутримышечно в разовой дозе от 100 до 200 мг 2 раза в день. Курсовая доза препарата при рецидиве базально-клеточного кожи составляет 6,0-8,0 г. Лейкинферон при базально-клеточном раке кожи назначают в разовой дозе 10 тыс. МЕ в сутки в течение 10-20 дней до общей курсовой дозы 100-200 тыс. МЕ. Разовая и курсовая дозы варьируют в зависимости от клинической картины и размеров опухоли. Препарат вводят методом обкалывания очага поражения, что позволяет усилить антипролиферативное действие. В тех случаях, когда после указанного выше лечения при гистологическом исследовании обнаруживают опухолевые клетки, проводят однократную поверхностную криодеструкцию очага с экспозицией 30 – 60 секунд. Указанный метод лечения позволяет наряду с разрушением ткани опухоли повысить иммунологическую местную реактивность, играющую решающую роль в защите организма от опухоли [45].

Для лечения больных множественными базалиомами разработали комплексный метод лечения с применением аргонового лазера в комбинации с иммунокорректорами – тактивином или нукленнатом натрия, на фоне лечения лазером (1-5 сеансов) больным назначали тактивин по 0,5 мл подкожно № 10 или нуклеинат натрия по 0,1 г 2 раза в сутки в течении 10 дней для повышения уровня противоопухолевого надзора, применение этого метода позволило получить хорошие терапевтические и косметические результаты у большинства больных [33].

По данным Буйко А.С., большая часть опухолей стадии Т3 и опухоли стадии Т4 не подлежат криодеструкции или лучевой терапии отдельно в связи с инвазией опухоли в пограничные структуры – конъюнктиву, хрящ, мягкие ткани. Что затрудняет оценку степени их промораживания. Автор сообщает о возможности получения хороших непосредственных результатов при лечении злокачественной эпителиальной опухоли век 3-4 стадии комбинациями лечебных факторов: лучевой терапии, криодеструкции и локальной гипертермии [19].

При обширных плоских опухолях минимально инвазирующих глубжележащие ткани проводится короткофокусная лучевая терапия в сочетании с криодеструкцией. При узловой форме с преобладанием экзофитого роста - локальная СВЧ гипертермия и криодеструкция; при наиболее распространенном поражении используется все 3 указанных метода [18, 24].

По данным Буйко А.С. полная резорбция опухоли после 1-2 курсов комбинированного лечения достигнута у 55% больных, частичная – у 47%. Разные авторы предлагают использовать ряд способов комбинированного лечения эпителиальных злокачественных опухолей век различных стадий: сочетания хирургии и криодеструкции [19], криодеструкции и брахиотерапии [82], криолазерные комбинации, лазерное иссечение и брахиотерапию [82].

ГЛАВА 2. МАТЕРИАЛЫ И МЕТОДЫ

2.1 Методы клинического и инструментального исследования

За период 1999 - 2004 г. в офтальмоонкологическом центре областного онкологического диспансера мы наблюдали 319 больных с впервые выявленным базально-клеточным раком кожи век. Среди них женщин 189 (59,2%), мужчин - 130 (40,8%), средний возраст заболевших составил 69,8±8,2.

Диагноз БКР кожи век основывался на данных анамнеза, комплексного клинико-инструментального и лабораторного обследования. При сборе анамнеза выясняли время появления первых жалоб, сроки обращения больных к офтальмологу или онкологу. Характер и темп роста образования, появление изъязвления, профессию, онкологические заболевания у ближайших родственников, сопутствующую патологию.

При обследовании больного обращали внимание на локализацию и распространенность опухоли, её размер и состояние регионарных лимфоузлов. Локализация опухоли определялась с учетом следующих анатомических зон: верхнее и нижнее веко, кожа области внутреннего и наружного угла глазной щели. При поражении двух и более анатомических зон, а также смежных структур локализация оценивалась как распространенная.

Осмотр образования осуществлялся методом биомикроскопии. При этом оценивались количество «жемчужных узелков», «восковидный» эффект (проба с натяжением кожи), степень васкуляризации и границ опухоли. Размер образования определялся с помощью линейки в миллиметрах: наибольший диаметр, наименьший диаметр, высота (глубина).

Офтальмологическое обследование включало, помимо биомикроскопии, также офтальмоскопию, тонометрию, визометрию, периметрию.

Методом пальпации проводилось обследование регионарных лимфатических узлов, к которым относятся: преаурикулярные, поднижнечелюстные и шейные.

Деление по стадиям проводилось по классификации злокачественных опухолей TNM (пятое издание, 1998) [83]

T – Первичная опухоль

Tx - Недостаточно данных для оценки первичной опухоли

To - Первичная опухоль не определяется

Tis - Преинвазивная карцинома (Carcinoma in situ)

T1 - Опухоль любого размера, не распространяющаяся на хрящ века или поражающая край века в пределах 5 мм

T2 - Опухоль, распространяющаяся на хрящ века или поражающая край века в пределах 10 мм

T3 - Опухоль, распространяющаяся по всей толщине века или поражающая край века на протяжении более 10 мм

T4 - Опухоль, распространяющаяся на соседние структуры

N – Региональные лимфатические узлы

Nx - Недостаточно данных для оценки состояния региональных лимфатических узлов

No - Нет признаков метастатического поражения

N1 - Региональные лимфатические узлы поражены метастазами

M – Отдаленные метастазы

Mx - Недостаточно данных для определения отдаленных метастазов

M0 - Нет признаков отдаленных метастазов

M1 - Имеются отдаленные метастазы

Общеклиническое обследование включало флюорографическое обследование легких, ультразвуковое исследование органов брюшной полости, консультацию терапевта и гинеколога (для женщин).

При подозрение на инвазию склеры или прорастание опухоли в орбиту проводилось ультрасонографическое исследование и/или компьютерная томография.

Компьютерная томография проведена 36 пациентам с распространенным характером заболевания, где имело место разрушение глазного яблока, либо вовлечение в процесс периорбитальных структур.

Исследование проводилось на компьютерном томографе Tomoscan – SR 5000 фирмы Philips со сканированием в автоматическом режиме по специальной программе, заложенной в компьютерном обеспечении томографа. Обследование проводилось в аксиальной проекции (в положении больного на спине) с углом наклона рентгеновской трубки, который соответствует линии крыши орбиты. Производили разметку зоны обследования – от верхнего края гайморовой пазухи до верхнего края лобной пазух. После чего в пределах указанной зоны делали срезы толщиной в 3 мм с шагом томографа 3 мм, оценивая локализацию, размеры, форму опухоли, её структуру. Затем проводили внутривенное контрастное усиление (контраст Омнипак) для более четкой визуализации границ, внутренней структуры, степени кровоснабжения опухоли и её связи с окружающими тканями.

Исследования проведены на базе Челябинского онкологического диспансера.

Диспансерное наблюдение осуществляли согласно приказу № 135 МЗ РФ от 19.04.99 один раз в 3 месяца в течение первого года, затем один раз в 6 месяцев в течение второго года, в дальнейшем – один раз в год в поликлинике областного онкологического диспансера. Больные базально-клеточным раком кожи снимались с учета через 5 лет, при отсутствии рецидива заболевания.

2.2 Лабораторная диагностика базально-клеточного рака кожи век

Диагноз базально-клеточного рака кожи век верифицировали с помощью лабораторных методов (цитологического и гистологического исследования). Цитологическое исследование проводилось всем пациентам при подозрении на базально-клеточный рак кожи в поликлинике областного онкологического диспансера.

Методика забора цитологического материала была следующей: перед забором материала поверхность образования очищали от гноя, корочек и некротических масс. Если присутствовали плотно фиксированные сухие корочки, их предварительно размачивали теплым физиологическим раствором. Затем производили соскоб (скарификацию) с помощью скальпеля с края образования на границе со здоровой кожей. Раневую поверхность обрабатывали раствором иодоната, материал переносили на стекло, распределяя его по поверхности тонким слоем. После маркировки стекла его направляли в цитологическую лабораторию.

Полученный высушенный препарат фиксировали 3 минуты в метиловом спирте и переносили на 30 минут в красящую жидкость, состоящую из 5 мл стандартного раствора Гимзы и 20 мл дистиллированной воды (pH 6,8 – 7,2). После этого ополаскивали дистиллированной водой и сушили на воздухе.

Гистологические исследования проведены в Челябинском областном патологоанатомическом бюро у 158 пациентов, получивших оперативное хирургическое и лазерное лечение по поводу базально-клеточного рака кожи век, а также биопсийного материала у 43 больных.

Удаленный во время оперативного лечения или при биопсии образования препарат фиксировали в 10 % растворе формалина в течение 24 часов. Фиксированные кусочки после обезвоживания в спиртах возрастающей концентрации переносили в смесь спирта с ксилолом, а затем в чистый ксилол. С помощью санного микротома получали срезы, препаровальной иглой переносили их в теплую дистиллированную воду,

а затем на предметное стекло и тщательно просушивали. Приклеенные на предметное стекло, парафиновые срезы перед окраской освобождали от парафина при помощи ксилола, далее проводили по спиртовой батарее и окрашивали.

Для окрашивания срезов гематоксилин – эозином использовали квасцовый гематеин Майера с экспозицией 5 минут. Затем промывали в воде 3 – 10 минут (до посинения среза). Срезы докрашивали раствором эозина, просветляли в карбол-ксилоле и заключали в бальзам.

Для определения характера стромы, уточнения типа роста опухоли, уровня инвазии, дифференцировки структур, вовлеченных в опухолевый процесс (мышцы, мембран, слезных канальцев, склеры и др.) применяли краску по Ван – Гизону. При окраски пикрофуксином по способу Ван – Гизона мы использовали свежеприготовленный гематоксилин Вейгера и пикрофуксин, окраску проводили по методике аналогичной описанной выше. В результате, ядра окрашивались в черный цвет, соединительная ткань – в ярко–красный, мышечная – в желтый, нервная – в желтовато серый.

С целью уточнения характера стромы в отдельных случаях мы применяли комбинированную окраску по Харту для выявления эластических волокон и импрегнацию серебром по Гомори – для выявления ретикулярных волокон.

Гистологическая картина базально-клеточного рака кожи век характеризовалась наличием клеточного комплекса, состоящего из мелких, интенсивно окрашенных клеток. Ядра при окраске гематоксилин-эозином имели округлую или овальную форму, резко прокрашивались, цитоплазма была базофильная, скудная. В клетках наблюдалось различное число правильных митозов.

По периферии клеточного комплекса отмечалась зона крупных клеток, расположенных радиально в виде «частокола». В комплексах базально-клеточного рака была видна различная степень дифференцировки от

недифференцированных до дифференцированных клеток с различными их сочетаниями.

Строма в опухоли чаще была скудная в виде небольших соединительнотканных прослоек, реже – наблюдалась хорошо развитая грубоволокнистая фиброзная строма с резко выраженным гиалинозом. Вокруг комплексов БКР обнаруживалась лимфоидно-гистиоцитарная инфильтрация с наличием плазматических клеток.

В 1991 г. L. Lowe и R.P. Rapini предложили классификацию, основанную главным образом на морфологических признаках, имеющих прогностическое значение, и выделили четыре типа роста опухоли: поверхностный, нодулярный, агрессивно-растущий и смешанный [152]. Узловой тип роста морфологически характеризовался округлыми комплексами опухолевых клеток с четкими границами и хорошо выраженным периферическим «палисадом». По краям опухоли определялся соединительнотканный вал, отделяющий образование от окружающих тканей. Нодулярный тип роста сочетается со слабой и умеренной лимфоцитарной инфильтрацией, обычной стромой и поражением периокулярной области в пределах кожи, конъюнктивы, придатков кожи и мейбомиевых желез.

Агрессивно-растущий тип роста отличался опухолевыми комплексами небольших размеров с неровными краями, периферический «палисад» был смазан или отсутствовал. Для данного типа роста определялось характерное формирование тяжей из опухолевых клеток, которые прилегали друг к другу или располагались на значительном расстоянии.

При смешанном типе БКР кожи век имело место сочетание различных типов роста, и морфологическая картина определялась преобладанием «агрессивных» или нодулярных структур. При данном типе роста чаще имела место умеренная и выраженная лимфоцитарная инфильтрация, склерозированная строма и инвазия опухолью кожи, придатков кожи, конъюнктивы и мышц века.

Поверхностный тип роста БКР кожи век морфологически соответствовал поверхностному мультицентрическому гистологическому варианту, характеризовался расположением опухоли в пределах сосочкового слоя кожи и несколькими центрами роста. Данный тип роста сочетался со слабой лимфоцитарной инфильтрацией, обычной стромой и вовлечением в опухолевый процесс только кожи и конъюнктивы.

2.3 Хирургический метод лечения базально-клеточного рака кожи век

Хирургическое лечение проведено с применением «ножевой хирургии» у 161 пациента (50,5%) и лазерной фотодеструкции 57 пациента (17,8%).

Залогом успешного хирургического лечения являлись полнота удаления всей злокачественной опухоли, связанная с правильным определением поверхностных и внутренних границ опухоли биомикроскопически, достижение хорошего функционального и косметического результата.

Оперативное лечение выполнялось под местной инфильтрационной анестезией раствором лидокаина 0,5 % с раствором адреналином в разведении 1:100000 – 1:200000. Значительные размеры опухоли, необходимость иссечения больших тканевых объемов потребовали проведения общей анестезии у 39 (12,2%) больных. Для определения границ резекции учитывалась клиническая форма и стадия заболевания. Иссечение опухоли производилось в пределах здоровых тканей (отступя от видимых биомикроскопических границ опухоли) не менее 2-4 мм. У всех пациентов выполнялся реконструктивно-пластический этап операции.

Разрабатывая алгоритм реконструктивно-восстановительного этапа хирургического лечения базально-клеточного рака кожи век, мы исходили из того, что решение вопроса о методах реконструкции век

всегда рассматривается с точки зрения трех основных критериев: характеристики тканевого дефекта, его размеров и локализации [21].

Характеристика тканевого дефекта (Васильев С.А., 2002) основывается на условном разделении века на **три основных слоя**, каждый из которых выполняет свою уникальную функцию:

1. кожа (наружный покров);
2. тарзальная пластинка и связанная с ней мышечно–фасциальная система (структурный каркас);
3. конъюнктива (внутренняя выстилка века).

Кроме того, важным анатомическим элементом нижнего века также является слезовыводящая система.

Таким образом, все **тканевые дефекты век** могут быть разделены на следующие виды:

- дефект кожи;
- дефект структурного каркаса;
- дефект внутренней выстилки;
- комбинированный дефект, сочетающий потерю двух слоёв;
- полнослойный дефект.

По **величине дефекта века** все повреждения можно разделить на следующие виды:

- небольшой дефект (до 25% от размеров века);
- дефект средних размеров (25 – 40%);
- большой дефект (40 – 80%);
- субтотальный дефект (более 80%);
- тотальный дефект (100%).

И, наконец, в зависимости от локализации дефекта можно выделить **три варианта повреждений:**

1. - медиальный дефект;
2. - срединный дефект;
3. - латеральный дефект.

При этом характеристика медиального дефекта должна включать информацию о наличии повреждения слёзных канальцев.

Для пластики **кожных дефектов** применялись следующие методы:

при дефектах **верхнего века** (в том числе с вовлечением наружного/внутреннего угла):

- кожный аутотрансплантат с верхнего века контрлатерального глаза;
- лепестковый кожный лоскут со лба, переносицы;
- лепестковый кожный лоскут с височной области.

При дефектах **нижнего века** (в том числе наружного/внутреннего угла):

- кожный аутотрансплантат с противоположного века ипсилатерального (контрлатерального) глаза;
- скользящий кожный лоскут со щеки;
- ротированный лоскут с верхнего века на медиальной (латеральной) ножке;
- лепестковый кожный лоскут с височной области;
- лепестковый кожный лоскут со лба, переносицы;
- VY лоскут.

Реконструкция **тарзоконъюнктивальной пластинки** осуществлялась:

- хрящевым аутотрансплантатом с верхнего (нижнего) века ипси - (контрлатерального) глаза;
- скользящим горизонтальным (вертикальным) тарзоконъюнктивальным лоскутом;
- вертикальным тарзоконъюнктивальным лоскутом с верхнего (нижнего) века на ножке.

Далее приведены этапы пластики дефектов тканей в зависимости от применяемых лоскутов.

Небольшие полнослойные дефекты верхнего и нижнего века могут быть закрыты **прямым ушиванием**, этапы которого включали:

- правильное расположение краев дефекта в ране (края дефекта тарзальной пластинки должны располагаться строго перпендикулярно ресничному краю);
- выравнивание краев дефекта тарзальной пластинки,
- треугольное иссечение паратарзальных мягких тканей, предварительное сведение краев раны и наложение тракционного шва.
-последовательное ушивание тарзальной пластинки (викрил 6-0), ресничного края, кожной раны узловыми швами (пролен 6-0, 7-0).

Основные этапы пластики дефекта нижнего века **вертикальным тарзоконъюнктивальным лоскутом с верхнего века** следующие:

- выкраивание тарзоконъюнктивального лоскута, в зависимости от величины дефекта.
- отслаивание тарзальной пластинки от круговой мышцы века, апоневроза леватора и мышцы Мюллера.
- перемещение и фиксация лоскута к краям дефекта нижнего века.
- отсечение питающей ножки лоскута (через 4-6-8 недель после первой операции). По желобоватому зонду рассекают тканевой мостик. Избыток конъюнктивы оборачивают через край века и подшивают к коже, формируя слизистую выстилку маргинального отдела века.
- Ушивание краев кожного дефекта (пролен 6-0).

Этапы пластики дефекта тарзоконъюнктивальной пластинки **хрящевым аутотрансплантатом с верхнего (нижнего) века ипсилатерального (контрлатерального) глаза.**

- выкраивание тарзоконъюнктивального лоскута;
- отслаивание тарзальной пластинки от круговой мышцы века, апоневроза леватора и мышцы Мюллера.
- перемещение и фиксация лоскута к краям дефекта века (викрил 6-0).

Этапы пластики дефекта тарзоконъюнктивальной пластинки **скользящим горизонтальным (вертикальным) тарзоконъюнктивальным лоскутом** аналогичны предыдущим.

Пластика кожных дефектов **кожным аутотрансплантатом** с противоположного века ипсилатерального (контрлатерального) глаза включает в себя:

- выкраивание кожного лоскута в зависимости от величины дефекта;
- отслаивание кожного лоскута;
- перемещение и фиксация лоскута к краям дефекта века;
- ушивание донорского дефекта (пролен 6-0).

Пластика кожных дефектов век **лепестковыми кожными лоскутами:**

- разметка и отслойка лоскута в зависимости от величины дефекта;
- перемещение и фиксация лоскута к краям дефекта (пролен 5-6-0);
- ушивание донорского дефекта наложением узловых швов (пролен 4-5-0).

Пластика кожного дефекта век **ротированным лоскутом в верхнего (нижнего) века на латеральной (медиальной) ножке.**

- разметка и отслойка лоскута в зависимости от величины дефекта;
- перемещение и фиксация лоскута к краям дефекта (пролен 6-0, 7-0);
- ушивание донорского дефекта (пролен 6-0, 7-0).

Пластика дефекта **лепестковым кожным лоскутом с височной области и скользящим кожным лоскутом со щеки**

- правильное расположение краев раны;
- разметка лоскута (маркером производится горизонтальная линия, проходящая от наружного угла до линии роста волос, по всей этой линии и к низу от неё проводится полуокружность диаметром около 20 мм, начинающаяся от наружного угла глаза);
- формирование и отслойка лоскута;
- разрез по линии разметки с пересечением круговой мышцы глаза;
- отслаивание кожно-мышечного лоскута;

- ротация лоскута, его фиксация (пролен 4-5-0);
- ушивание раны кожи височной области (пролен 4 – 0).

Пластика дефектов кожи нижнего века **VY лоскутом**.

- VY – образный разрез у основания кожного дефекта;
- мобилизация, перемещение и фиксация лоскута к краям раны (пролен 5,6-0);
- закрытие донорской раны прямым ушиванием (пролен 4 – 0).

Объективно косметический результат оценивали по разработанной нами 4-х бальной шкале, аналогом которой явилась шкала E. Marie (1995):

1. Оценку "ОТЛИЧНО" ставили, если разница в размерах, форме, век была минимальной или ее не было совсем. Допускалось наличие побледневших кожных рубцов, не изменяющих общее впечатление.

2. Оценку "ХОРОШО" ставили в случаях наличия асимметрии, искажающей размеры и форму прооперированного века (век), гиперемии, гипер- или гипопигментации, а также утолщения кожи за счет рубцевания.

3. "УДОВЛЕТВОРИТЕЛЬНО" ставилось, если прооперированное веко было меньше здорового на 1/4, имелись выраженные изменения цвета кожных покровов и рубцы, стягивающие и деформирующие веко и приводящие к нарушению его функции.

4. "ПЛОХО" ставилось в случаях, когда прооперированное веко (веки) по сравнению со здоровой контрлатеральной стороной было уменьшено более чем на 1/4, и коррекция всех факторов, искажающих внешний вид, была возможна только хирургическим путем с пластикой.

Эстетический результат оценивали как положительный при оценке «отлично», «хорошо» и как отрицательный - при оценке «удовлетворительно» и «плохо».

2.4 Лазерхирургическое лечение базально-клеточного рака кожи век

Лазерная фотодеструкция проводилась с использованием диодного лазера «АЛОД-1-Алком» под контролем биомикроскопии. Техническими характеристиками диодного лазерного офтальмокоагулятора «АЛОД-1-Алком» являются: длина волны излучения – 0,81 мкм; мощность – 3,0 – 4,0 Вт; длительность импульса 0,05 – 3,0 сек – непрерывно; шаг изменения длительности воздействия - 0,05 с; максимальная частота повторения импульсов – 10 Гц; охлаждение естественное воздушное, дистанционный режим воздействия на кожу. При работе использовались следующие параметры: диаметр пятна в фокусе 0,5 мм, мощность излучения 1,2-1,5 мВт, экспозиция – 1,2 мсек., в ряде случаев применялся непрерывный режим работы лазера.

Преимущества лазерного лечения реализуются за счет хорошей дозируемости лазерного излучения, бесконтактности, бескровности и за счет этого абластичности, стерильности, возможности получать эффект на различной глубине.

В основе противоопухолевого действия лазерного лечения лежит коагуляционный некроз. Излучение диодного лазера проникает в ткани на глубину до 4 –5 мм, позволяет получить эффект объемной коагуляции опухолевой тканей.

Лазерная фотодеструкция осуществлялась под местной инфильтрационной анестезией (2% раствор лидокаина или 2% раствор новокаина) подкожно и, при локализации образования на интермаргинальном пространстве, двукратным инстиллированием раствора инокаина.

На первом этапе операции производилась маркировка границ иссечения (отступя не менее 2 мм от биомикроскопически определяемых границ), образование ограничивалось сплошной линией лазерного ожога от окружающих тканей, в результате чего прерывался или значительно ослаблялся кровоток, после этого проводилась фотодеструкция путем

прямого, последовательного «выпаривания» до образования «минус ткани» на глубину до 1 см. Операция заканчивалась формированием дефекта с относительно ровными краями и ровной поверхностью дна.

В послеоперационном периоде производилось туширование зоны вмешательства 50% раствором перманганата калия, при локализации новообразования на интермаргинальном пространстве назначались инстилляции антибактериальных и противовоспалительных препаратов (ципролет, дикло-Ф), средства улучшающие регенерацию (солкосерил, актовегин).

В комплексном лазерном лечении нами применен препарат иммуномодулятор «Суперлимф», представляющий собой стандартизированный комплекс цитокининов ИЛ – 1,2,6, фактора некроза опухоли & (ФНО&), фактора, ингибирующего миграцию фагоцитов (МИФ), трансформирующего фактора роста В (ТФР В). Комплексный состав препарата максимально приближает его действие к физиологическому, так как в организме регулирующее действие цитокининов на клетки мишени определяется не индивидуальной молекулой, а их композицией. Препарат «Суперлимф» - это порошок, находящийся в ампулах, (100 мкг) разводится 2 мл стерильного физиологического раствора для инъекций и вводится подкожно однократно под очаг лазерной фотодеструкции.

2.5 Статистическая обработка результатов исследования

Результаты проведенных исследований обрабатывались методом вариационной статистики при помощи компьютерной программы «Биостат».

Различия считали достоверными при $p < 0,05$.

Для анализа качественных признаков исследуемых групп мы вычисляли стандартную ошибку доли, для анализа количественных данных - среднее значение (μ), стандартное отклонение среднего (σ) и критерий Стьюдента (t), критерий Фридмана (φ).

ГЛАВА 3. ХИРУРГИЧЕСКОЕ И ЛАЗЕРХИРУРГИЧЕСКОЕ ЛЕЧЕНИЕ БАЗАЛЬНО-КЛЕТОЧНОГО РАКА КОЖИ ВЕК

За период 1999 – 2004 гг. в офтальмоонкологическом центре областного онкологического диспансера на лечении находилось 319 больных с впервые выявленным базально–клеточным раком кожи век. Частота различных видов лечения БКР кожи век у данных больных представлена в таблице №1.

Таблица №1

Частота различных видов лечения базально-клеточного рака кожи век

Год	Вид лечения							
	Хирургическое n= 161		Лазерное n= 57		Крио-деструкция n= 43		Лучевое n= 58	
	Абс. число	%±m	Абс. число	%±m	Абс. число	%±m	Абс. число	%±m
1999	5	3,1% ±1,4*	-	-	18	41,8% ±7,5	29	49,1% ±7,5
2000	8	4,9% ±1,7*	-	-	12	27,9% ±6,9	19	32,3% ±6,1
2001	24	14,9% ±2,8	-	-	5	11,7% ±4,9	10	18,6% ±5,1
2002	25	15,5%± 2,9	-	-	3	6,9% ±3,9	-	-
2003	29	18,1%± 3,0*	11	19,2% ±2,2	4	9,4% ±4,5	-	-
2004	70	43,8%± 3,9*	46	39,3% ±2,9	1	1,9% ±2,3	-	-
Всего n= 319	161	50,5% ±2,2	57	17,8% ±2,2	43	13,5% ±1,9	58	18,2% ±2,2

Примечание: *- статистическая значимость различий $p<0,05$ хирургического лечения относительно лазерного, лучевого и криодеструктивного

Анализ таблицы свидетельствует, что основным методом лечения БКР кожи век являлся хирургический 161 (50,5%), реже применялись другие методы воздействия: лазерный 57 (17,8%), лучевой 58 (18,2%), криодеструкция 43 (13,5%). Следует отметить, что за указанный промежуток времени увеличилась доля хирургического лечения базально-клеточного рака кожи век (с 3,1% до 43,8%), появились новые методы лечения (лазерхирургическое) и уменьшилась доля других методов лечения – близкофокусной рентгенотерапии и криодеструкции. Данная закономерность определяется как увеличением потока больных в связи с созданием специализированного офтальмоонкологического центра, так и дифференцированным подходом в лечении БКР кожи век, а также внедрением новых методик лечения (лазерная фотодеструкция).

3.1 Хирургическое лечение различных клинических форм базально-клеточного рака кожи век

Хирургическое лечение БКР кожи век выполнено у 161 больного. Мы проанализировали частоту применения данного вида лечения в различных возрастно-половых группах (таблица № 2)

Таблица №2

Частота хирургического лечения в различных возрастно-половых группах у больных с БКР кожи век

Возраст в годах	Хирургическое лечение n=161		Всего
	Муж. n=72	Жен. n=89	n=161
	Абс. Число % ± m	Абс. Число % ± m	Абс. Число % ± m
40-49	6-8,3%±3,3	5-5,6%±2,4	11-6,8%±2,0
50-59	17-23,6%±4,2	12-13,4%±3,6	29-18%±4,1
60-69	24-33,4%±5,0	35-39,4%±5,2	59-36,6%±5,1
70-79	22-30,5%±5,4	31-34,9%%±5,1	53-32,9%±5,0
80-89	3-4,2%±2,4	6-6,7%±2,7	9-5,7%±1,8
Всего n= 161	72-100%	89- 100%	161-100%

Анализ таблицы показывает, что хирургическое лечение наиболее часто применяли у больных в возрасте 60 – 79 лет (69,5%), что определяется высокой частотой заболевания в данной возрастной группе. Средний возраст заболевших составил 65,5±8,8 лет.

Разделение пациентов с БКР кожи век по стадиям представлено в таблице №3

Таблица №3

Распределение больных с БКР кожи век по стадиям при хирургическом лечении

Стадия	Абс. число	%±m
T1N0M0	62	38,5%±3,8
T2N0M0	60	37,3%±3,8
T3N0M0	32	19,8%±3,1
T4N0M0	7	4,4%±1,6
Всего n= 161	161	100%

Анализ таблицы показывает, что хирургическое вмешательство по поводу БКР кожи век у 122 (75,8 %) больных выполнено в T1N0M0-T2N0M0 стадии заболевания, что обусловлено ранним обращением пациентов к врачу и своевременным направлением их к офтальмоонкологу, реже - данное вмешательство осуществлялось T3N0M0 и T4N0M0 стадиях процесса (39 больных -24,2%).

При изучении частоты клинических форм БКР кожи век в соответствии с классификацией Greiter и Tritsch (1991), установлено, что хирургическое лечение при узловой и язвенной форме в периокулярной области применяется с почти одинаковой частотой – (48,5%) и (43,4%) соответственно, что определяется превалированием данных форм в клинике БКР кожи век (таблица №4).

Таблица №4

Частота клинических форм БКР кожи век при хирургическом лечении

Клиническая форма	Абс. число	% ±m
Узловая	78	48,5%±3,9
Язвенная	70	43,4%±3,9
Поверхностная	7	4,36%±1,6
Инфильтративная	6	3,74%±1,5
Всего n=161	161	100%

Низкая частота применения хирургического воздействия в лечении поверхностных и склеральных форм определяется как редкостью их встречаемости, так и использованием других методик лечения (лазерхирургических).

С учетом анатомо-топографического строения век мы провели анализ частоты хирургического лечения при различных локализациях БКР кожи век (таблица №5).

Таблица №5

Локализация БКР кожи век при хирургическом лечении

Локализация	Абс. число	%±m
Нижнее веко (кожа)	51	31,8%±3,7
Нижнее веко с вовлечением ребра	47	29,1%±3,6
Внутренний угол глазной щели	14	8,7%±2,2
Верхнее веко (кожа)	4	2,5%±1,2
Верхнее веко с вовлечением ребра	7	4,3%±1,6
Наружный угол глазной щели	10	6,2%±1,9
Распространенная	28	17,4%±3,0
Всего	161	100%

Согласно нашим данным, хирургический метод лечения чаще применялся при локализации БКР кожи век в области нижнего века с вовлечением ребра (98 больных - 60,9%), что определяется высокой частотой поражения нижнего века при данном заболевании. Обращает на

себя внимание, что у 17,4% больных при хирургическом лечении имел место распространенный характер поражения с вовлечением двух и более анатомических структур.

Залогом успешного хирургического лечения является радикальность вмешательства, что обеспечивалось удалением опухоли в пределах здоровых тканей. Важным моментом являлось биомикроскопическое определение поверхностных и внутренних границ опухоли, что представляло определенные сложности при склеродермоподобной форме заболевания.

Для создания алгоритма хирургического лечения имеет большое значение оценка дефекта, возникающего при оперативном пособии, которая проводилась в соответствии с классификацией С.А. Васильева, 2002 г (глава «Материал и методы»).

С учетом локализации опухоли и ее распространенности в ходе хирургического лечения формировались 3 вида дефектов – кожные, комбинированные (кожно-мышечные) и полнослойные, частота которых представлена в таблице №6.

Таблица №6

Характеристика тканевых дефектов периокулярных тканей, возникающих при иссечении БКР кожи век

Различные дефекты	Абс. число	%±m
Кожные	57	35,4%±3,8
Комбинированные (кожно-мышечные)	38	23,6%±3,3
Полнослойные	66	41%±3,9
Всего	161	100%

Согласно нашим данным, при хирургическом лечении базально-клеточного рака кожи век наиболее часто имели место кожные и кожно-мышечные дефекты 95 (59%), реже – полнослойные 66 (41%).

В зависимости от величины, размеров дефектов века, полученных в ходе оперативного вмешательства, мы классифицировали их следующим образом: небольшие дефекты (до 1\4 размеров века), средних размеров (до-40%), большие дефекты (до-80%), субтотальные дефекты (более 80%), и тотальные (100%). Частота размеров дефектов век отражена в таблице №7

Таблица №7

Размеры дефектов периокулярных тканей, возникающих при иссечении БКР кожи век

Величины размеров дефекта	Абс. число	%±m
небольшие	36	22,4%±3,3
средние	48	29,8%±3,6
большие	38	23,6%±3,3
субтотальные	28	17,4%±3,0
тотальные	11	6,8%±2,0
Всего	161	100%

Согласно полученным данным, при хирургическом иссечении базально–клеточного рака кожи век у 36 (22,4%) больных имели место небольшие дефекты, у остальных 125 (77,6%) - дефекты занимали более 1/3 века. Следует отметить, что дефекты средних размеров наблюдались у 48 (29,8%) больных, большие у 38 (23,6%), субтотальные дефекты – у 28 (17,4%) и тотальные дефекты – у11 (6,8%). Возникновение значительных по размеру дефектов века при хирургическом лечении определяло сложность реконструктивно-восстановительного этапа.

Для выбора объема реконструктивно-восстановительного этапа мы учитывали и локализацию дефекта. У 161 пациента имелась следующая разновидность локализации дефекта: медиальная, срединная или латеральная (таб. №8).

Таблица №8

Локализация дефектов периокулярных тканей, возникающих при иссечении базально-клеточного рака кожи век

локализация дефекта	Абс. число	%±m
медиальный	46	28,6%±3,6
срединный	57	35,4%±3,8
латеральный	13	8,1%±2,2
сочетанный	45	27,9%±3,5
всего	161	100%

Согласно нашим данным, при хирургическом иссечении базально–клеточного рака кожи век наиболее часто имели место срединные (35,4%), медиальные (28,6%) и сочетанные (27,9%) дефекты, реже - латеральные (8,6%).

3.2 Хирургическое лечение узловой формы БКР кожи век

Узловая форма базально-клеточного рака кожи век наблюдалась у 78 больных (48,4%), из них - у 46 женщин (58,9%) и 32 мужчин (41,1%). Данная клиническая форма заболевания наиболее часто диагностировалась в возрасте 60-79 лет (42 больных); средний возраст пациентов составил 69,5± 12,5 лет.

По нашим данным, узловая клиническая форма БКР кожи век преимущественно выявлялась в T1N0M0 стадии у 43 больных (55,1%), реже – в стадии T2N0M0 29 пациентов (37,2%) и T3N0M0 5 пациентов (6,4%) и, лишь у 1 больного (1,3%) в T4N0M0 стадии.

Распределение больных с узловой формой БКР кожи век по локализации представлено в таблице №9.

Таблица №9

Частота локализаций БКР кожи узловой формы при хирургическом лечении

Локализация	Абс. число	%±m
Нижнее веко (кожа)	33	42,3%±5,6
Нижнее веко с вовлечением ребра	16	20,5%±4,6
Внутренний угол глазной щели	6	7,7%±3,0
Верхнее веко (кожа)	5	6,4%±2,8
Верхнее веко с вовлечением ребра	1	1,3%±1,2
Наружный угол глазной щели	9	11,5%±3,6
Распространенная	8	10,3%±3,4
Всего	78	100%

По нашим данным, узловая форма БКР кожи век локализовалась преимущественно на нижнем веке 49 пациентов (62,8%) и наружном углу глазной щели 9 (11,5%), реже – во внутреннем углу 6 (7,7%) и на верхнем веке 6 (7,7%). У 8 больных (10,3%) процесс захватывал две и более анатомические структуры.

Основными жалобами больных при обращении к врачу были появление небольшого опухолевидного образования в периокулярной зоне величиной с горошину, которое со временем медленно увеличивалось в размере.

Клинически узловая форма характеризовалась появлением на коже одного или нескольких узелков с четкими границами, «стеариновым» просвечиванием, роговыми кистами и обильной васкуляризацией. При осмотре размеры узла варьировали от 2×2×1 мм до 30×25×10 мм, причем при больших размерах образования нередко наблюдалось изъязвление.

Наиболее часто узловую форму базально-клеточного рака в периокулярной области мы диагностировали в стадии T1N0M0 – 43 пациента (55,1%), из них у 33 больных (76,7%) образование располагалось на коже нижнего века, во внутреннем углу 5 больных

(11,7%), наружном углу 4 больных (9,3%) и на коже верхнего века -1 больной (2,3%).

При тщательном биомикроскопическом обследовании опухоль на коже нижнего века не распространялась на хрящ и имела бело-розовый цвет, четкие границы, широкое основание, бугристую поверхность и хорошо смещалось с кожей, размеры её варьировали от 2×2×2 мм до 5×5×5 мм.

При поражении нижнего века (33 больных) узловая форма T1N0M0 БКР локализовалась в различных сегментах: в средней трети (15 больных - 34,9%), медиальной (10 больных - 23,2%) и латеральной (8 больных - 18,6%), где опухоль, как правило, захватывала медиальный и латеральный углы глаз. В данной стадии узловая форма БКР кожи век характеризовалась умеренной васкуляризацией опухоли, наличием 4-6 «жемчужных узелка» и феномена «стеаринового просвечивания».

Узловая форма T1N0M0 базально-клеточного рака кожи в области внутреннего угла глазной щели (рис.1) диагностирована у 5 пациентов (15,1%). У всех больных узел появлялся в веконосовой складке и распространялся как по периферии, так и в высоту, которая достигала 9-11 мм. Образование имело овальную форму, хорошо выраженную васкуляризацию, множество «жемчужных узелков» (7 и более).

Рис.1. Пациентка М. БКР кожи век, узловая форма T1N0M0 стадия

На коже в области наружного угла глазной щели и верхнего века узловая форма базально-клеточного рака в стадии T1N0M0

диагностирована у 4 (9,3%) и 1 больного (2,3%) соответственно. Клинически эти образования не отличались от таковой формы на коже нижнего века.

В наших исследованиях T2N0M0 стадия выявлена у 29 пациентов, при этом, изолированное поражение нижнего и верхнего века имело место у 14 (48,2%) и 5 (17,3%) соответственно. В данной стадии опухоль распространялась на край и хрящ века, размеры её варьировали от 5×5×5 мм до 10×10×10 мм; образование отличалась матово-белым цветом, слабо выраженной васкуляризацией, и редкими (1-3) «жемчужными узелками», отсутствием подвижности при смещении кожи, мадарозом в области образования (рис. 2). Реже опухоль возникала в области наружного (5 больных -17,3%) и внутреннего (1 больной - 3,4%) угла глазной щели соответственно.

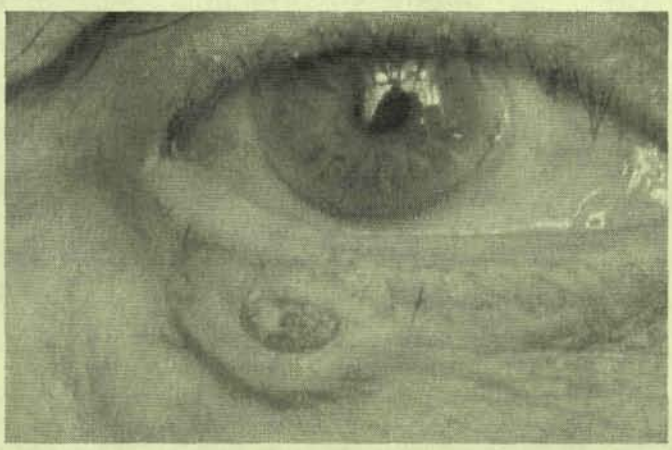

Рис.2. Пациент Б. БКР кожи век, узловая форма T2N0M0 стадия

У 6 больных T3-4N0M0 стадии размеры образования превышали 10 мм в наибольшем диаметре, имели бугристость, в центре которой, определялось изъязвление, покрытое геморрагической корочкой, процесс нередко сопровождался конъюнктивальной инъекцией и слизисто-гнойным отделяемым.

Распространенный характер опухоли выявлен у 8 (10,2%) больных; в стадии T2N0M0 (4 больных - 50%) и в стадии T3-4N0M0 (4 больных - 50%), когда узел в области внутреннего угла глазной щели переходил на

спинку носа или верхнее и нижнее веко с вовлечением внутренней спайки глазной щели и конъюнктивы.

Для определения границ иссечения опухоли немаловажное значение имеет морфологический тип строения опухоли. У 78 больных с узловой формой БКР кожи век мы провели анализ результатов морфологического исследования согласно классификации L. Lowe и R.Rapini (1991) [152], которые отражены в таблице №10

Таблица №10

Распределение больных с узловой формой базально-клеточного рака кожи век по типам роста опухоли

Тип роста опухоли	Абс. число	%±m
Узловой	73	93,6%±2,8
Агрессивно - растущий	2	2,6%±1,8
Смешанный	3	3,8%±2,2
Поверхностный	1	1,2%±1,2
Всего	78	100%

Из представленной таблицы следует, что наиболее часто в периокулярной области встречался узловой (93,6%) тип роста, реже агрессивно - растущий (2,6%), смешанный (3,8%) и поверхностный (1,2%).

При проведении корреляционных параллелей между морфологическим типом роста и клинической формой, выявлена статистически значимая связь при узловой форме БКР кожи век φ=1,2, что согласуется с литературными данными [84]. Это послужило основанием определить возможным границы иссечения в пределах 2 мм от биомикроскопически видимых границ опухоли.

С учетом особенностей клинического течения, классификации по TNM БКР кожи век, при иссечении опухоли возникали разнообразные дефекты, определившие тактику реконструктивно-восстановительного этапа, характеристика которых представлена в таблицах (таблицы № 11, 12 ,13)

Таблица №11

Характеристика тканевых дефектов периокулярных тканей, возникающих при иссечении узловой формы БКР кожи век

Различные дефекты	Абс. число	%±m
Кожные	43	55,1%±5,6
Комбинированные (кожно-мышечные)	9	11,5%±3,6
Полнослойные	26	33,4%±5,3
Всего	78	100%

Анализ таблицы показывает, что хирургическое вмешательство по поводу узловой формы базально-клеточного рака кожи век приводило к возникновению преимущественно кожных (43 больных – 55,1%) и полнослойных (26 - 33,4%) дефектов века, реже - кожно–мышечных (9 – 11,5%).

Таблица №12.

Размеры дефектов периокулярных тканей, возникающих при иссечении узловой формы БКР кожи век

Величины размеров дефекта	Абс. число	%±m
небольшие	31	39,7%±5,5
средние	30	38,4%±5,5
большие	8	10,3%±3,4
субтотальные	6	7,8%±3,0
тотальные	3	3,8%±2,0
всего	78	100%

Из таблицы № 12 следует, что при иссечении БКР кожи век по размерам преобладали небольшие и средние (39,7% и 38,4% соответственно) и только у 17 из 78 больных (21,9%), дефекты были большими, субтотальными и тотальными.

Таблица№13

Локализация дефектов периокулярных тканей, возникающих при иссечении узловой формы базально-клеточного рака кожи век

локализация дефекта	Абс. число	%±m
медиальный	29	37,2%±5,5
срединный	27	34,6%±5,4
латеральный	8	10,3%±3,4
сочетанный	14	17,9%±4,3
всего	78	100%

Согласно таблице № 13, у больных с узловой формой БКР превалировала медиальная и срединная локализация дефектов - 37,2% и 34,6% соответственно, что отражает особенности клинического течения узловой формы заболевания; реже имело место сочетанная и латеральная локализация (17,9% и 10,3% соответственно).

При иссечении опухоли в средней трети нижнего века (12 пациентов) БКР кожи век T1N0M0 стадии, возникали кожные и кожно-мышечные дефекты тканей небольших размеров – до 9х9 мм, что давало возможность осуществить реконструкцию периокулярных структур прямым ушиванием краев кожной раны - проводилась мобилизация кожи на фоне гидросепаровки раствором S.Lidocaini 0,5% с адреналином в разведении 1:100.000 – 1:200.000 и накладывались узловые, либо – непрерывные швы пролен 6-0.

Для иллюстрации приводим наблюдение.

Больная В. 61 год, (№1932 – 291) обратилась в офтальмоонкологический центр ООД с диагнозом БКР кожи средней трети нижнего века, узловая форма T1N0M0 (рис. 3). Под местной анестезией больной произведена операция: иссечение опухоли с реконструкцией прямым ушиванием (рис. 4, 5). Послеоперационный период протекал без осложнений, заживление раны первичным натяжением.

Рис. 3 Больная вБКР кожи век узловая форма, T1N0M0 стадия

Рис. 4. Вид раны после иссечения опухоли

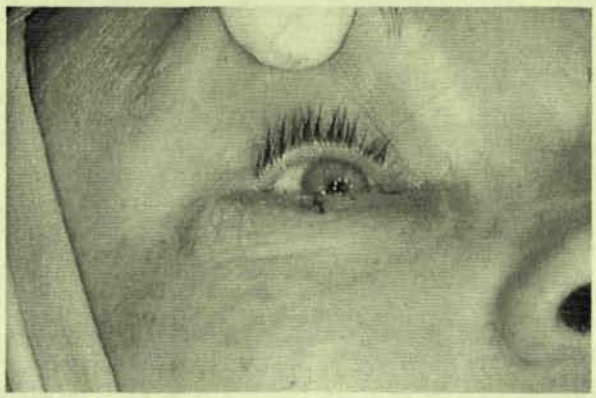

Рис. 5. Вид пациентки после ушивания раны

При дефектах кожи свыше 9 мм (5 больных), возникала необходимость использования скользящего кожного вертикального, либо горизонтального лоскутов (3), кожного аутотрансплантата (2).

Узловая форма T1N0M0 БКР с локализацией на верхнем веке в наших исследованиях имела место лишь у одного больного, которому выполнено иссечение опухоли с ушиванием раны.

У больных T1N0M0 узловой формы и локализацией образования в латеральном или медиальном отделах нижнего века (16 больных) выбор метода реконструкции определялся размерами дефекта. У 8 больных данной группы размер кожного дефекта не превышал 9 мм и выполнялось прямое ушивание. При величине дефекта свыше 9 мм наиболее оправданным являлось использование кожного аутотрансплантата (4), ротированного кожного лоскута на медиальной или латеральной ножке (2), либо скользящего горизонтального (вертикального) лоскутов (2).

Узловая форма БКР кожи век T1N0M0 у 4 больных имела размеры, превышающие 9 мм, локализовалась непосредственно в коже, на границе с прилегающими областями (висок, спинка носа). Для пластики кожных дефектов, мы использовали ротационные кожные лоскуты с височной области (2) и спинки носа (2).

Изолированное поражение внутреннего и наружного углов глаза при T1N0M0 узловой форме встречалось у 9 больных, при иссечении опухоли размеры дефекта кожи не превышали 9х9 мм. Во внутреннем углу, учитывая сложность анатомического строения данной области, при дефектах до 9 мм возможно выполнить прямое ушивание. Однако различная структура кожного покрова (века и веконосовой складки), как правило, обуславливает избыточное натяжение тканей. В связи с этим для пластики кожных дефектов во внутреннем углу глаза мы предпочитали использовать кожный аутотрансплантат (2), скользящий вертикальный или горизонтальный лоскуты (1), ротированный кожный лоскут с верхнего века на медиальной ножке (1), либо использовали кожный лоскут со спинки носа (1).

В качестве примера приводим одно из наших наблюдений. Больная Д.,51 год обратилась в офтальмоонкологический центр ООД в сентябре 2003 года с диагнозом БКР кожи нижнего века, узловая форма, T1N0M0 (рис.6). Под местной анестезией была произведена операция иссечение опухоли, реконструкция нижнего века с использованием кожного аутотрансплантата. Послеоперационный период без осложнений

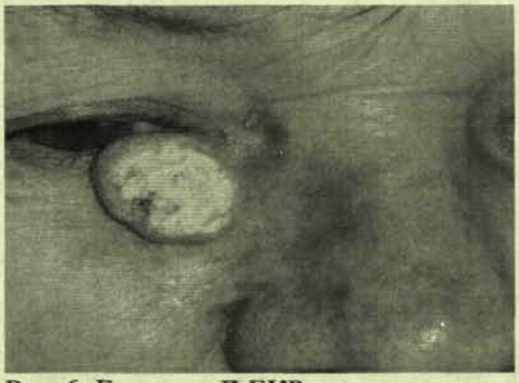

Рис.6. Больная Д БКР кожи век, узловая форма T1N0M0 стадия

Рис.7. Вид пациентки после приживления кожного аутотрансплатата

Пластика дефекта тканей в наружном углу глаза, возникающих при иссечении узловой формы T1N0M0 БКР при дефектах до 9 мм, осуществлялась прямым ушиванием, при дефектах свыше 9 мм - скользящими горизонтальным (вертикальным) кожными лоскутами (2), ротированным кожным лоскутом с верхнего века на латеральной ножке (1), реже - кожным аутотрансплантатом (1).

В наших исследованиях T2N0M0 выявлена у 29 пациентов, при этом у 14 (48,3%) больных имело место, изолированное поражение нижнего (9 - 31%) и верхнего века (5 - 17,2%); распространенная форма поражения диагностирована у 4 (13,7%) пациентов.

При реконструкции век после иссечения T2N0M0 стадии узловой формы БКР нередко возникали полнослойные дефекты (20), на нижнем (14) и верхнем (6) веках. При этом важным являлось восстановление анатомической целостности века, в частности, его каркаса - тарзоконъюнктивальной пластинки.

Тактика реконструкции определялась размерами дефектов тарзо–конъюнктивальной пластинки и кожи.

При дефектах тарзоконъюнктивальной пластинки до 9 мм выполнялась пластика скользящим вертикальным (горизонтальным) лоскутом (11 больных). При дефектах хряща свыше 10 мм успешно использовался скользящий вертикальный тарзоконъюнктивальный (3), либо горизонтальный тарзоконъюнктивальный лоскуты (4) больных, хрящевой аутотрансплантат (2) больных.

Выбор пластики кожно-мышечного дефекта у данных больных проводился в зависимости от его локализации и размеров. При размерах дефектов до 14 мм вне зависимости от локализации, наиболее оправданным являлось использование скользящего горизонтального (вертикального) кожного лоскута (7) или кожного аутотрансплантата (2).

При кожно-мышечных дефектах у 18 больных T2N0M0 узловой стадии БКР после иссечения опухоли формировались дефекты, превышающие 14мм, у 4 из них клинически имела место распространенная форма поражения. У данных пациентов в соответствии с локализацией поражения кожи смежных областей использовался скользящий вертикальный или горизонтальный кожные лоскуты (2), кожный аутотрансплантат (6), ротированный кожный лоскут с верхнего века на латеральной (медиальной) ножке (4), с височной области (2), скользящий кожный лоскут со щеки (2), лепестковый лоскут со лба и переносицы (2).

В качестве примера приводим одно из наших наблюдений.

Больная К., 65 лет, (№1326 - 187) обратилась в офтальмоонкологический центр с диагнозом базально-клеточный рак средней трети верхнего века, узловая форма, T2N0M0 рис (8). Под общим обезболиванием больной произведена операция: иссечение опухоли (рис.9), в сочетании с пластикой скользящим тарзоконъюнктивальным лоскутом и скользящим горизонтальным кожным лоскутом.

Рис. 8. Больная К. БКР кожи век узловая форма, T2N0M0 стадия

Рис. 9. Вид раны после иссечения опухоли

Этап операции (рис.10.) - выкраивание вертикального тарзоконъюнктивального лоскута с нижнего века, на ножке. Для этого были произведены два перпендикулярных разреза по краям раны,

выкроен тарзоконъюнктивальный лоскут, который был перемещен на дефект коньюнктивы и тарзальной пластинки.

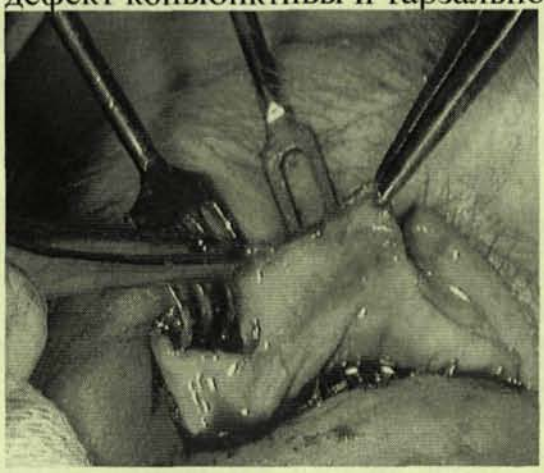

Рис. 10. Выкроен скользящий вертикальный тарзоконъюнктивальный лоскут

Рис. 11. Вид раны после ушивания

Пластика кожного дефекта осуществлялась скользящими горизонтальными кожными лоскутами (рис.11).

Узловая форма БКР кожи век T3N0M0 и T4N0M0 стадии имела место у 6 больных и локализовалась в области нижнего века. После иссечения опухоли дефекты тарзоконъюнктивальной пластинки превышали 14 мм; их пластика осуществлялась вертикальным тарзоконъюнктивальным лоскутом с верхнего века на ножке (4), либо хрящевым аутотрансплантатом с верхнего века ипсилатерального глаза (2). Вовлечение в процесс кожи смешанных областей обусловило формирование значительных дефектов кожи и необходимость VY - кожной пластики (1), использования кожного лоскута со щеки (1), виска (2), лепесткового лоскута со лба в сочетании с кожным аутотрансплантатом (2).

3.3 Сравнительный анализ хирургического лечения язвенной и узловой формы БКР кожи век

Язвенная форма базально-клеточного рака кожи век впервые диагностирована у 70 пациентов (43,4%), в возрасте от 40 до 89 лет (средний возраст 66,9±8,86), женщин – 36 (51,4%), мужчин – 34 (48,5%).

Основной жалобой больных при первичном обращении к врачу с язвенной формой БКР было возникновение язвы (94% больных) в периокулярной области, которая имела цикличное течение: периодически уменьшалась, заживала, затем вновь появлялась и со временем увеличивалась по площади и в глубину. Размеры образования варьировали от 35х30х20 мм до 90х 85х25мм.

Учитывая высокую частоту встречаемости язвенной формы заболевания (43,4%) мы изучили особенности клинического течения в сравнении с узловой формой, которая в наших исследованиях имела место у 48,4% больных.

Распределение больных с базально-клеточным раком кожи век по системе TNM при язвенной форме в сравнении с узловой представлено в таблице №14

Таблица №14

Сравнительный анализ распределения больных с узловой и язвенной формой БКР кожи век по стадиям

Стадия	Язвенная форма n=70		Узловая форма n=78	
	Абс число	% ± m	Абс число	% ± m
$T_1N_0M_0$	18	25,7%±5,2*	43	55,1%±5,6
$T_2N_0M_0$	22	31,4%±5,5	29	37,2%±5,5
$T_3N_0M_0$	24	34,3%±5,7*	5	6,4%±2,8
$T_4N_0M_0$	6	8,6%%±3,4*	1	1,3%±1,3
Всего	70	100%	78	100%

Примечание:* - статистическая значимость различий $p<0,05$ относительно узловой формы

Анализ таблицы №14 показывает, что если узловая форма БКР кожи век чаще диагностируется в T1N0M0 стадии (55,1%), то при первичном обращении больных, язвенная форма БКР кожи век достоверно чаще (42,9%) верифицирована в T3N0M0 и T4N0M0 стадиях. Мы провели анализ частоты локализации двух форм БКР - язвенной и узловой в сравнении с узловой формой - (таб.№ 15).

Таблица №15

Сравнительный анализ частоты локализации узловой и язвенной форм базально-клеточного рака кожи век

Локализация	Язвенная форма n=70		Узловая форма n=78	
	Абс. число	%±m	Абс. число	%±m
Нижнее веко	8	11,3%±3,8*	33	42,3%±5,6
Нижнее веко с вовлечением ребра	17	24,3%±5,1	16	20,5%±4,6
Внутренний угол глазной щели	6	8,5%±3,3	6	7,8%±3,0
Верхнее веко (кожа)	1	1,5%±1,5	1	1,3%±1,3
Верхнее веко с вовлечением ребра	1	1,5%±1,5	5	6,4%±2,8
Наружный угол глазной щели	1	1,5%±1,5*	9	11,5%±3,6
распространенная	36	51,4%±6,0*	8	10,2%±3,4
Всего	70	100%	78	100%

Примечание:* - статистическая значимость различий $p<0,05$ относительно узловой формы

Из таблицы №15 видно, что узловая и язвенная форма базально-клеточного рака кожи век наблюдаются практически с одинаковой частотой на нижнем веке с поражением интермаргинального пространства (20,5% и 24,3% соответственно), однако достоверно чаще нижнее веко и наружный угол глазной щели (42,3% и 11,5% соответственно) поражается при узловой форме. Кроме того, статистически достоверно чаще язвенная форма БКР имела распространенный характер опухолевого процесса с вовлечением структур вспомогательного аппарата глаза, глазного яблока, орбиты и периорбитальных областей (51,4%).

В наших исследованиях T1N0M0 стадия язвенной формы БКР выявлена у 18 пациентов (25,7%), среди них у 15 (21,4%) женщин и 3 (4,3%) мужчин, средний возраст - 55,6±8,2 лет. Образование чаще располагалось на нижнем веке (8 пациентов - 11,4%), во внутреннем углу (6 больных - 8,6%), реже – в наружном углу (3 пациента - 4,3%) и лишь у одного больного (1,4%) - на коже верхнего века.

При биомикроскопии опухоль не распространялась на ребро века и тарзоконъюнктивальную пластинку, отличалась валикообразными, хрящевидной плотности краями, неровным, покрытым геморрагической корочкой дном, сопровождалась кровоточивостью при соскобе; размеры образования на коже варьировали от 6х6х7 до 10х9х10, либо поражали край века до 5 мм протяженностью.

При поражении нижнего века (8 больных – 11,3%) язвенная форма T1N0M0 БКР кожи локализовалась в различных сегментах: в средней трети (6 больных – 8,5%), медиальной части века с захватом внутреннего угла глаза (2 больных – 2,8%). Васкуляризация образования была умеренная, преимущественно в области краев выявлялся феномен «стеаринового просвечивания» и единичные «жемчужные узелки».

На коже в области внутреннего, наружного углов глазной щели и верхнего века язвенная форма базально-клеточного рака в стадии T1N0M0 диагностирована у 6 (8,5%), 1 (1,4%) и 2 (2,8%) больных соответственно, её клиническая картина соответствовала подобному поражению нижнего века.

Заболевание в стадии T2N0M0 мы диагностировали у 22 больных (31,4%), из них на нижнем веке с вовлечением ребра у 17 больных (24,3%), на верхнем веке - у 3 больных (4,3%), во внутреннем углу - 2 больных (2,8%).

Вовлечение интрамаргинального пространства при T2N0M0 стадии язвенной формы БКР имело место у 17 из 22 больных (24,3%), образование локализовалось на коже нижнего (15) и верхнего века (2)

Размеры опухоли варьировали на крае века от 5х5х4 до 9х9х9, при осмотре, соответственно её локализации, определялась неровность контура века, имеющая бугристую поверхность с изъязвлением, границы язвенной формы возможно было определить только при тщательной биомикроскопии. Обращало внимание отсутствие четкого контура ребер век и отверстий выводных протоков мейбомиевых желез. Края язвы были

слабо выражены, глубина её не превышала 5-6 мм, феномен «стеаринового просвечивания» был слабо различим, и наблюдался только по краям язвы.

Наиболее часто язвенную форму базально-клеточного рака кожи век мы диагностировали в T3-4N0M0 (30 пациентов – 42,9%) стадии, среди них - 10 женщин (14,3%) и – 20 (28,6%) мужчин, средний возраст 69,6 ±5,6 лет. Обращает внимание, что при язвенной форме, в отличие от узловой, пациенты (чаще мужчины старшего возраста) в более поздней стадии обращались за медицинской помощью, что, вероятно, обусловлено цикличностью течения заболевания с периодами изъязвления и рубцевания, а также более быстрым и агрессивным ростом данной формы.

У данных больных образование преимущественно располагалось на нижнем веке (25 - 35,7%) и распространялось по всей его толщине до нижнего свода, реже – опухоль локализовалась на верхнем веке (4 больных - 5,7%), захватывая две анатомические зоны и во внутреннем углу глаза (1 больной – 1,4%). При локализации на нижнем и верхнем веке с вовлечением интермаргинального пространства определялся дефект свободного края века соответственно локализации опухоли, размеры язвы превышали 10x10x10 мм, края были небольшими; дно и стенки язвы покрыты геморрагическими корочками, феномен стеаринового просвечивания практически был не различим, жемчужные узелки отсутствовали. При распространенном характере опухолевого процесса во внутреннем углу глаза опухоль поражала слезное мясцо, внутреннюю спайку век, кожу спинки носа и верхнего века.

При иссечении БКР кожи век немаловажное значение для обеспечения радикальности хирургического вмешательства имеет определение границ образования, что должно осуществляться только биомикроскопически. С целью обоснования дистанции хирургического разреза при оперативном пособии мы провели анализ результатов морфологического исследования

согласно классификации L. Lowe и R.Rapini (1991) у 70 больных с язвенной формой БКР кожи век (табл. № 16)

Таблица №16

Сравнительный анализ гистоморфологических результатов узловой и язвенной форм БКР кожи век

Тип роста опухоли	Язвенная форма вск n=70		Узловая форма n=78	
	Абс. число	%±m	Абс. число	%±m
Узловой	3	4,2%±2,4*	73	93,6%±2,8
Агрессивно-растущий	36	51,4%±6,0*	2	2,6%±1,8
Смешанный	31	44,2%±5,9*	3	3,8%±2,2
Поверхностный	-	-	1	1,2%±1,2
Всего	70	100%	78	100%

Примечание:* - статистическая значимость различий $p<0,05$ относительно узловой формы

Из представленной таблицы №16 следует, что при язвенной форме БКР кожи век достоверно чаще встречался агрессивно-растущий (51,4%) и смешанный (44,2%) типы роста, реже - узловой (4,2%). Выявленная взаимосвязь между морфологическим типом роста язвенной формы базально-клеточного рака кожи век на основе корреляционного анализа ($\varphi=1,3$), позволила обосновать целесообразность иссечения язвенной формы БКР кожи в пределах здоровой ткани не менее 4 мм от биомикроскопически определяемых границ опухоли.

С учетом классификации по системе TNM БКР кожи век, клинических особенностей язвенной формы БКР кожи век, а также гистоморфологического строения при иссечении опухоли возникали разнообразные дефекты, определившие тактику реконструктивно–восстановительного этапа, характеристика которых представлена в таблицах (таблицы №17, 18, 19)

Таблица № 17

Сравнительная характеристика размеров дефектов, возникающих при иссечении язвенной и узловой формы БКР кожи век

Величины размеров дефекта	Язвенная форма n=70		Узловая форма n=78	
	Абс. число	%±m	Абс. число	%±m
небольшие	2	2,8%±2,0*	31	39,7%±5,5
средние	11	15,7%±4,3*	30	38,4%±5,5
большие	27	38,6%±5,8*	8	10,3%±3,4
субтотальные	22	31,4%±5,5*	6	7,8%±3,0
тотальные	8	11,5%±3,8	3	3,8%±2,2
всего	70	100%	78	100%

Примечание:* - статистическая значимость различий p<0,05 относительно узловой формы

Из представленной таблицы №17 следует, что при иссечении язвенной формы БКР кожи достоверно чаще возникали дефекты большие (38,6%) и субтотальные (31,4%), а при узловой форме небольшие (39,7%) и средние (38,4%).

Таблица №18

Сравнительная характеристика локализаций дефектов возникающих при иссечении язвенной и узловой формы БКР кожи век

Локализация дефекта	Язвенная форма n=70		Узловая форма n=78	
	Абс. число	%±m	Абс. число	%±m
медиальный	13	18,6%±4,7*	29	37,2%±5,5
срединный	22	31,4%±5,5	27	34,6% ±5,4
латеральный	4	5,7%±5,5	8	10,3%±3,4
сочетанный	31	44,3%±5,9*	14	17,9%±4,3
всего	70	100%	78	100%

Примечание:* - статистическая значимость различий p < 0,05 относительно узловой формы

Из таблицы следует, что у больных с язвенной формой БКР превалировала сочетанная (44,3%) и срединная (31,4%) локализация дефектов, реже медиальная (18,6%) и латеральная (5,7%).

Таблица №19

Сравнительная характеристика тканевых дефектов периокулярных тканей, возникающих при иссечении язвенной и узловой формы БКР кожи век

Различные дефекты	Язвенная форма n=70		Узловая форма n=78	
	Абс. число	%±m	Абс. число	%±m
Кожные	6	8,5%±3,3*	43	55,1%±5,6
Комбинированные (кожно-мышечные)	25	35,7%±5,7*	9	11,5%±3,6
Полнослойные	39	55,7%±5,9	26	33,4%±5,3
Всего	70	100%	78	100%

Примечание:* - статистическая значимость различий p<0,05 относительно узловой формы

Анализ таблицы показывает, что хирургическое вмешательство по поводу язвенной формы приводило к возникновению преимущественно полнослойных (55,7%) и кожно-мышечных (35,7%) дефектов века, а у больных с узловой формой преимущественно кожных (55,1%) и полнослойных (33,4%) дефектов.

При хирургическом лечении T1N0M0 стадии язвенной формы БКР кожи век иссечение опухоли приводило к возникновению кожно-мышечных и кожных дефектов размером до 13 мм, что давало возможность осуществить реконструкцию периокулярных структур вне зависимости от локализации (срединный, латеральный, медиальный) вертикальным, либо горизонтальным скользящими лоскутами, либо кожным аутотрансплантатом.

При T1N0M0 стадии язвенной формы БКР у 12 больных дефекты кожи превышали 13 мм. Выбор метода пластики определялся локализацией дефекта: при срединной локализации дефекта, наряду с использованием скользящих вертикальных (горизонтальных) лоскутов или аутотрансплантата, применялся скользящий кожный лоскут со щеки, при

латеральной – ротированный лоскут с верхнего века на латеральной ножке или лепестковый кожный лоскут с виска, при медиальной – ротированный кожный лоскут с верхнего века на медиальной ножке или лепестковый кожный лоскут с переносицы.

В наших исследованиях язвенная форма T1N0M0 базально-клеточного рака с локализацией на верхнем веке имела место лишь у одного больного, которому выполнено замещение кожно-мышечного дефекта кожным аутотрансплантатом с верхнего века контрлатерального глаза.

При хирургическом лечении T2N0M0 язвенной формы БКР кожи у 17 из 22 больных иссечение опухоли приводило к образованию дефекта тарзоконъюнктивальной пластинки, размеры превышали 13 мм (от 13 до 18 мм). Пластика тарзоконъюнктивальной пластинки производилась хрящевым аутотрансплантатом (6 больных), либо вертикальным тарзоконъюнктивальным лоскутом с верхнего (нижнего века) ипсилатерального глаза (10), у одного больного при срединной локализации дефекта использовали скользящий вертикальный тарзоконъюнктивальный лоскут.

Кожно-мышечные дефекты, при иссечении язвенной формы T2N0M0 БКР кожи век были обширными (> 18 мм) и локализовались, как правило, в наружной или внутренней половине века. Для пластики дефектов мы использовали кожные аутотрансплантаты, ротированные с верхнего века на медиальной (латеральной) ножке (13 больных), либо кожные лоскуты с височной области (3), щеки (3), переносицы (3).

Приводим клинический пример.

Больной Ш., 65 лет, (№ 2189 – 201) диагноз БРК кожи внутреннего угла глаза, язвенная форма, T2N0M0. Под общим обезболиванием больному была произведена операция иссечение опухоли с пластикой дефекта кожным лоскутом с переносицы. Заживление раны первичным натяжением (рис. 12, 13).

Рис. 12 Больной Ш. БКР кожи век, язвенная форма T2N0M0

Рис. 13 Больной Ш Состояние после иссечения опухоли с пластикой кожным лоскутом со лба

У всех больных с T3-4N0M0 стадий язвенной формы БКР кожи дефекты тканей были полнослойные, субтотальные и тотальные. Для пластики тарзоконъюнктивальной пластинки мы предпочитали использовать вертикальный тарзоконъюнктивальный лоскут с верхнего века (нижнего) века ипсилатерального глаза (27 больных), реже (3 больных) - хрящевой аутотрансплантат.

Кожно-мышечные дефекты замещались, как правило, сочетанием лоскутов: кожного аутотрансплантата (12), либо ротированного лоскута с верхнего (нижнего) века (17) и YV лоскута (7 больных), лепесткового лоскута с виска (5) и лба (11), скользящего кожного лоскута со щеки (7).

Клинический пример.

Больная С., 74 лет (№1711 - 118), обратилась в офтальмоонкологический центр областного онкологического диспансера в августе 2002 г., с диагнозом базально-клеточный рак нижнего века $T_3N_0M_0$, язвенная форма, (рис 14). Под общим обезболиванием произведено иссечение опухоли. Для реконструкции нижнего века применен тарзоконъюнктивальный лоскут на ножке в комбинации со скользящим лоскутом со щеки и кожным лоскутом с переносицы (рис. 15). Послеоперационный период протекал без осложнений, заживление раны первичным натяжением.

Рис.14 Больная С. БКР кожи нижнего века, язвенная форма, T3N0M0

Рис. 15 Вид раны после реконструкции

3.4 Хирургическое лечение инфильтративной (склеродермоподобной) формы БКР кожи век.

Инфильтративная форма базально-клеточного рака кожи век впервые диагностирована у 6 пациентов (3,7%), в возрасте от 60 до 68 лет (средний возраст 64,7±3,6), женщин – 2 (33,3%), мужчин – 4 (66,7%). Данная клиническая форма БКР кожи век отличалась медленным, прогрессирующим течением, пациенты первично обращались с большими размерами образования (от 10 до 36 мм в наибольшем диаметре). У 4 больных (66,7%) опухоль поражала ребро века, у 2 – локализовалась на коже нижнего века в области внутренней 1/3 с распространением на веконосовую складку.

Инфильтративная форма БКР кожи век характеризовалась стертой клинической картиной. При осмотре в периокулярной области определялся очаг поражения с бугристой, блестящей поверхностью и единичными небольшими участками изъязвления. Опухоль имела нечеткие, утолщенные границы, слегка возвышенные над кожей, участки рубцовой атрофии. Кожа вокруг образования нередко была сморщена в виде лучистых складок, при распространении образования на нижнее веко, кожу области внутреннего или наружного угла глазной щели появлялся эктропион и деформация глазной щели. Данная клиническая

форма отличалась плотностью образования матово-белым цветом, слабой васкуляризацией, отсутствием «жемчужных узелков», плохой смещаемостью с кожей.

Инфильтративная форма БКР кожи век локализовалась в области нижнего века (4), внутреннего угла (1) и наружного угла глазной щели (1).

В наших исследованиях T2N0M0 инфильтративной формы БКР кожи век выявлена у 5 пациентов, T3N0M0 – у одного больного, при этом у 3 больных имело место изолированное поражение нижнего века; распространенный характер поражения диагностирован у трех больных.

При гистоморфологическом исследовании по нашим данным агрессивно-растущий тип роста диагностирован у 5 больных из 6 (83,2%), смешанный – у одного пациента.

С учетом клинического течения, морфологических типов роста при хирургическом иссечении мы отступали от границ опухоли не менее 4 мм.

При иссечении опухоли возникали полнослойные дефекты больших (4) и субтотальных (2) размеров; со срединной (3) и сочетанной (3) локализацией.

При проведении реконструктивно – восстановительного этапа у 3 больных с инфильтративной формой T2N0M0 БКР кожи век и срединной локализацией образования на нижнем веке для восстановления анатомической целостности век при дефектах до 18 мм нами использовался вертикальный тарзоконъюнктивальный лоскут с верхнего века ипсилатерального глаза в сочетании с кожным аутотрансплантатом ротированным с верхнего века (2), скользящим кожным лоскутом со щеки (1)

При поражении нижнего века T2N0M0 стадии БКР кожи век инфильтративной формы с захватом внутреннего угла глаза (1) и наружного угла глаза (1) размеры дефекта тканей превышали 18 мм; для

пластики успешно использовался хрящевой аутотрансплантат в сочетании с ротированным кожным лоскутом с переносицы и скользящим кожным лоскутом со щеки, либо кожный аутотрансплантат, ротированный с верхнего века в сочетании с кожным лоскутом височной области.

Инфильтративная форма БКР кожи век T3N0M0 стадии имела место у одного больного и локализовалась в области нижнего века с распространением на область щеки. После иссечения опухоли для пластики дефекта тарзоконъюнктивальной пластинки применялись вертикальный тарзоконъюнктивальный лоскут с верхнего века ипсилатерального глаза в комбинации со скользящим YV лоскутом. В целом, реконструктивно-пластический этап у больных с инфильтративной формой БКР кожи век не отличался от таковой при язвенной форме заболевания.

3.5 Результаты хирургического вмешательства с одномоментным реконструктивно-восстановительным этапом в лечении базально-клеточного рака кожи век

Результаты хирургического лечения БКР кожи век с одномоментным реконструктивно-восстановительным этапом должны оцениваться по нескольким критериям: наличию роста опухоли по линии резекции, функциональному и эстетическому результату, а так же возникновению продолженного роста и рецидивов заболевания.

В процессе динамического наблюдения за 142 (88,2%) больными, получившими хирургическое лечение с реконструктивно-восстановительным пособием, продолженный рост опухоли имел место у 3 больных (2,1%) с язвенной формой T2N0M0 стадией заболевания. Гистоморфологическая верификация продолженного роста послужила основанием назначения лучевой терапии (СОД до 30 - 40 Гр); и при наблюдении в течение трех лет рецидивов заболевания не отмечено ни у одного пациента.

В наших исследованиях рецидивы БКР кожи после хирургического лечения с одномоментным реконструктивно-восстановительным этапом имели место у 5 больных из 142 (3,5%).

Исход оперативного вмешательства, во многом определяется течением раннего послеоперационного периода, которое мы проанализировали у 81 пациента. Средний возраст пациентов составил 65,8± 5 лет. Оперативное вмешательство у данной группы пациентов выполнялось под местной анестезией S.Lidocaini 0,5% (56 больных -69,1%), реже – под наркозом.

Применение различных реконструктивно-восстановительных методик сопряжено с развитием таких осложнений, как частичный (полный) некроз лоскута (трансплантата). В наших исследованиях осложненное течение раннего послеоперационного периода мы наблюдали у 9 из 81 (11,1%) больных. Распределение данных больных по среднему возрасту, стадиям, клиническим формам, локализации, характеристике дефектов, видам реконструктивно-восстановительных пособий представлено в таблице № 20

Таблица №20

Характеристика больных БКР кожи век с осложненным и не осложненным ранним послеоперационным периодом

		Неосложненный n=72	**Осложненный n=9**
		абс. число % ±m	абс. число % ±m
Средний возраст		66,7±8,4	65,9±6,4
Стадии	T1N0M0	39-54,2%±5,9*	1–11,1%±10,5
	T2N0M0	28–38,8%±5,7	3–33,3%±15,7
	T3-4N0M0	5– 7,0%±3,0*	5 – 55,6%±16,6
Клинические формы	Узловая	39 – 54,1%±5,9*	1 – 11,1%±10,5
	Язвенная	31 – 43,1%±5,8	7 – 77,8%±13,9
	Инфильтративная	1 – 1,4%±1,4	1 – 11,1%±10,5
	Поверхностная	1 – 1,4%±1,4	-
Локализация	Нижнее веко с вовлечением ребра	31 – 43,1%±5,8	2 – 22,2%±13,9

	Внутренний угол глазной щели	8 – 11,1%±3,7	1 – 11,1%±10,5
	Верхнее веко с вовлечением ребра	6 – 8,3%±3,3	-
	Наружный угол глазной щели	18 –25%±5,1	1 – 11,1%±10,5
	распространенная	9 – 12,5%±3,9*	5 – 55,6%±16,6
Виды дефектов	Кожные	26– 36,1%±5,7	1 – 11,1%±10,5
	Комбинированные (кожно-мышечные)	32 – 44,4%±5,9	3 – 33,3%±15,7
	Полнослойные	14 – 19,4%±4,9*	5– 55,6%±16,6
Виды пластик	Прямое ушивание	7 – 9,7%±3,5	-
	Скользящий горизонтальный (вертикальный) кожный лоскут	6 – 8,3%±3,3	-
	Кожный аутотрансплантат	9– 12,5%±3,9	1 – 11,1%±10,5
	Ротированный кожный лоскут с верхнего века на латеральной (медиальной) ножке	6– 8,3%±3,3	-
	Лепестковый кожный лоскут с височной области	6 – 8,3%±3,3	1 – 11,1%±10,5
	Лепестковый лоскут со лба, переносицы	6– 8,3%±3,3	1– 11,1%±10,5
	Скользящий кожный лоскут со щеки	8 – 11,1%±3,7	1– 11,1%±10,5
	VY лоскут	3 – 4,2%±2,9	-
	Комбинированный способ	18 – 25%±5,1	2 – 22,2%±15,7
	Скользящий вертикальный (горизонтальный) тарзоконъюнктивальный лоскут	1 – 1,4%±1,4	1 – 11,1%±10,5
	Хрящевой аутотрансплантат	1 – 1,4%±1,4	1 – 11,1%±10,5
	Вертикальный тарзоконъюнктивальный лоскут с верхнего (нижнего) века инсилатерального глаза	1 – 1,4%±1,4	1 – 11,1%±10,5

Примечание*статистическая значимость различий $p<0,05$ неосложненного относительно осложненного

Из таблицы видно, что осложненное течение заболевания достоверно чаще наблюдалось у больных с Т3-4 (55,6%) стадиями базально-клеточного рака кожи, при язвенной (77,8%) и инфильтративной (11,1%) формах. Процесс локализовался на нижнем веке (22,2%) и во внутреннем

углу глаза (11,1%) и имел распространенный характер поражения (55,6%).

Полученные клинические данные находятся в полном соответствии с характеристикой дефектов у данной группы больных, а именно превалированием полнослойных дефектов.

Осложненное течение заболевания достоверно чаще мы наблюдали при применении следующих видов реконструктивно-восстановительных пособий: при комбинированном способе (33,4%), который включает сочетание различных видов кожной пластики; а также скользящего кожного лоскута со щеки (11,1%), пластики тарзоконъюнктивальной пластинки (33,3%); кожно-мышечными лоскутами (17,6%) и пластики кожным аутотрансплантатом (11,1%).

Осложненное течение послеоперационного периода у 9 пациентов характеризовалось развитием частичного (8 больных) и полного некроза (1 пациент) кожных лоскутов, которые возникали в сроки 3 – 5 дней после операции.

Частичный некроз кожного лоскута (аутотрансплантата), как правило, наблюдался при интенсивном геморрагическом пропитывании дистальной его части и характеризовался отсутствием чувствительности и изменением цвета лоскута (до синюшно - аспидного).

У данных больных некрэктомия не производилась и на фоне активного консервативного лечения наступала краевая эпителизация поверхности.

Полный некроз лоскута наблюдался у одного больного с T1N0M0 стадией, узловой формой БКР кожи век и локализацией образования во внутреннем углу глаза. Значительные размеры дефекта (15 х 20 мм) потребовали применения лепесткового лоскута со лба. В послеоперационном периоде (на 2 день) в результате «перекручивания» питающей ножки весь лоскут приобрел синий цвет, чувствительность кожи отсутствовала.

Данные результаты отражают эффективность предложенного алгоритма хирургического лечения БКР кожи век.

Функциональный результат реконструктивно-восстановительного лечения базально-клеточного рака кожи век предусматривает восстановление функций и анатомической целостности век. Удовлетворительный функциональный результат мы наблюдали у 68 (83,9%), неудовлетворительный – у 13 (16,1%) пациентов. Клинически при неудовлетворительном функциональном результате имел место выворот век, как правило, обусловленный частичным некрозом кожного лоскута.

Оценка эстетического результата при хирургическом и лазерхирургическом лечении производилась нами по выше описанной шкале (глава «Материалы и методы»), полученные результаты представлены в таблице №21.

Таблица№21

Оценка эстетического результата при хирургическом лечении БКР кожи век с одномоментным реконструктивно-восстановительным этапом

Оценка	Хирургический	Лазерхирургический	Всего
отлично	23 – 28,4%	41 – 71,9%	64 – 46,4%
хорошо	49 – 60,5%	16 – 28,1%	65 - 47,1%
удовлетворительно	6 – 7,4%	-	6 – 4,3%
плохо	3 – 3,7%	-	3 – 2,2%

Из представленной таблицы видно, что положительный эстетический результат мы констатировали у 88,9% больных при хирургическом и у всех пациентов при лазерхирургическом лечении БКР кожи век. Отрицательный эстетический результат после хирургического лечения БКР кожи век имел место у 9 (11,1%) больных.

3.6 Алгоритмы хирургического лечения базально-клеточного рака кожи век

Величина кожно-мышечного дефекта века

T1N0M0 стадия БКР кожи век, узловая форма нижнее (верхнее) веко

Величина дефекта века

кожно-мышечного

До 13 мм

скользящий
горизонтальный
(вертикальный)
лоскут

кожный
аутотрансплантат

Латеральный
дефект

более 13 мм

Срединный
дефект

более 13 мм

Медиальный
дефект

более 13 мм

скользящий
горизонтальный
(вертикальный)
лоскут

кожный
аутотрансплантат

ротированный лоскут
с верхнего века на латеральной
(медиальной) ножке

лепестковый кожный лоскут
с височной области, переносицы,
со лба

скользящий кожный лоскут
со щеки

T1N0M0 стадия БКР кожи век, язвенная (инфильтративная) форма нижнее (верхнее) веко с вовлечением наружного либо внутреннего угла глаза

Величина кожно-мышечного дефекта века

До 14 мм

T2N0M0 стадия БКР кожи век, узловая форма нижнее (верхнее) веко

Величина дефекта

кожно-мышечный дефект
от 13 до 18 мм

наружная половина	внутренняя половина
ротированный лоскут с верхнего века на латеральной ножке кожный лоскут с височной области скользящий кожный лоскут со щеки	ротированный лоскут с верхнего века на медиальной ножке кожный лоскут с переносицы; лба скользящий кожный лоскут со щеки

T2N0M0 стадия БКР кожи век, язвенная (инфильтративная) форма (верхнее и нижнее веко с вовлечением наружного либо внутреннего угла глаза)

Величина тарзоконъюнктивального дефекта

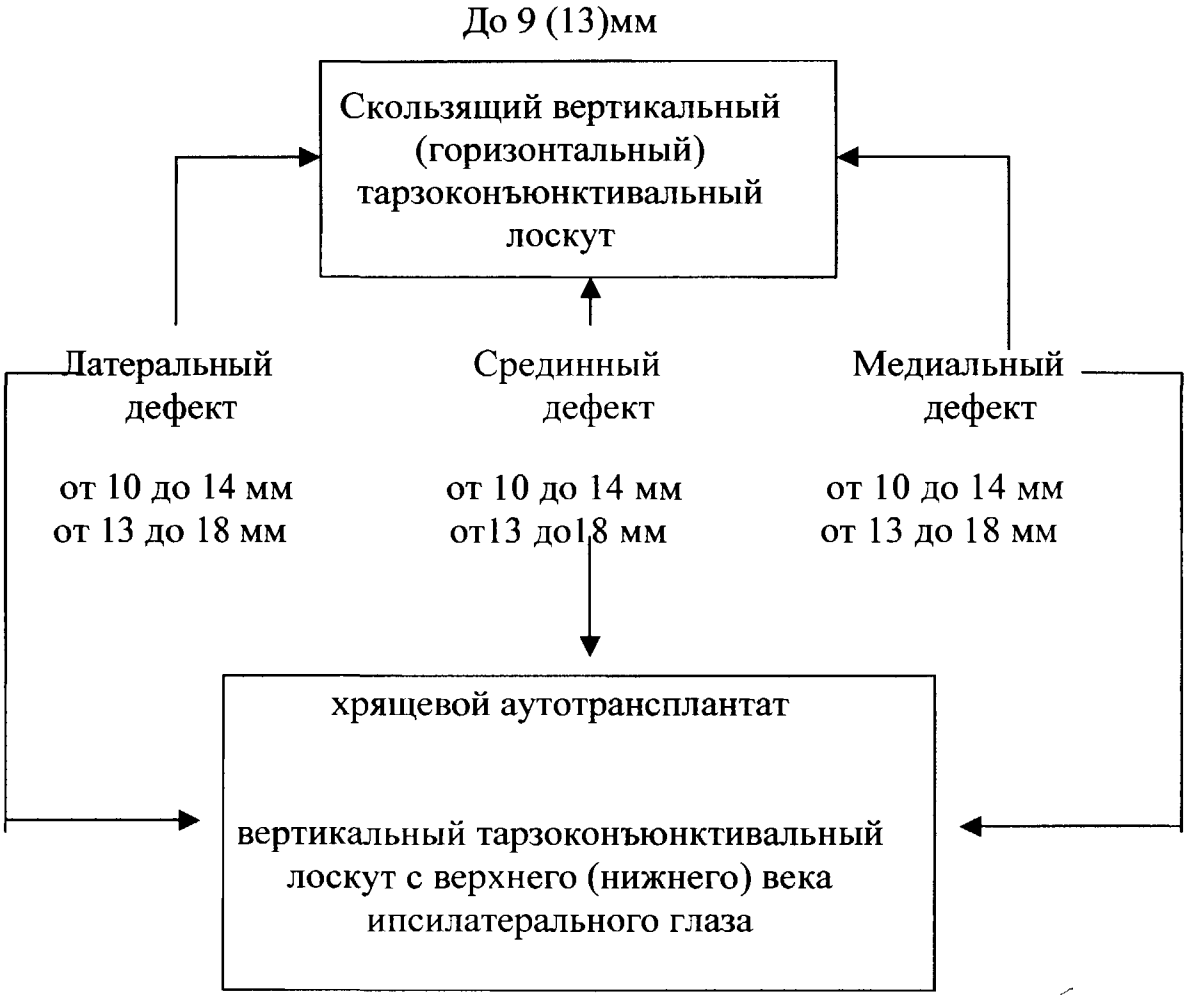

T2N0M0 стадия БКР кожи век, узловая, язвенная (инфильтративная) форма нижнее (верхнее) веко

Величина дефекта века

Кожно-мышечный дефект дефект

свыше 14 (18) мм

1. Скользящий вертикальный (горизонтальный) лоскут

2. кожный аутотрансплантат

3. кожный лоскут с виска

4. лепестковый лоскут со лба

5. VY - лоскут

сочетание лоскутов 1,2,3,4,5

тарзоконъюнктивальный

свыше 14 (18)мм

хрящевой аутотрансплантат

Вертикальный тарзоконъюнктивальный лоскут с верхнего (нижнего) века ипсилатерального глаза

T3-4N0M0 стадия БКР кожи век, узловая форма, язвенная (инфильтративная) и нижнее (верхнее) веко

3.7 Лазерная фотодеструкция в лечении БКР кожи век

Развитие современной офтальмохирургии неразрывно связано с внедрением новых лазерных методов, позволяющих на более высоком уровне реализовывать многие хирургические эффекты и имеющие преимущества перед традиционными методами. Совершенствование лазерных технологий позволяет применять в лечении новообразований органа зрения диодные лазеры, генерирующие в непрерывном режиме излучение длин волн инфракрасного диапазона, для проведения лазерной фотодеструкции образований в периокулярной области (Э.В. Бойко 2000).

Местнодеструирующий рост и исключительно редкое метастазирование базально-клеточного рака кожи век является обоснованием для возможного применения метода лазерной фотодеструкции в лечении данного заболевания.

С помощью метода лазерной фотодеструкции по вышеописанной методике (глава «Материалы и методы») прооперированно 57 из 319 (17,9%) больных БКР кожи век; с 2003 года данный метод полностью вытеснил криодеструкцию. Преимуществом данной методики перед криодеструкцией является возможность визуализации объема удаляемых тканей под тщательным биомикроскопическим контролем.

Распределение больных БКР кожи век в возрастно-половых группах при применении лазерной фотодеструкции представлено в таблице №22

Таблица №22

Лазерная фотодеструкция в различных возрастно-половых группах у больных с БКР кожи век

Возраст в годах	**Лазерная фотодеструкция n= 57**		**Всего**
	Муж. n= 19	Жен. n= 38	n= 57
	абс. число % ± m	абс. число % ± m	абс. число % ± m
40-49	3 – 15,7%±8,3	5-13,1%±5,5	8 – 14%±4,6
50-59	6 – 31,7%%±10,7	22-57,9%±8,0	28 – 49,1%±6,6
60-69	9 – 47,3%±11,5	8 – 21,1%±6,6	17 – 29,9%±6,1
70-79	1 – 5,3%±5,1	3 – 7,9%±4,4	4 – 7%±3,4
Всего n= 57	100%	100%	100%

Из представленной таблицы следует, что наиболее часто лазерхирургическое лечение применялось у женщин в возрасте 40 – 59 лет (71%), что определяется своевременным обращением за медицинской помощью и лучшим косметическим эффектом после лечения.

Распределение больных по стадиям при применении лазерной фотодеструкции отражено в таблице №23

Таблица №23

Распределение больных с БКР кожи век по стадиям при лазерхирургическом лечении

Стадия	Лазерное лечение n = 57	
	абс. число	%±m
T1N0M0	45	78,9%±5,4
T2N0M0	12	21,1%±5,4
T3N0M0	-	-
T4 N0M0	-	-
Всего n= 57	57	100%

Анализ таблицы показывает, что лазерхирургическое вмешательство по поводу БКР кожи век у большинства (78,9%) больных выполнено в стадии T1N0M0 и реже (21,1%) в стадии T2N0M0 заболевания. Это обусловлено показанием к проведению лазерной фотодеструкции, а именно возможностью удаления небольших объемов тканей (8×9×8), что определяет возникновение малых дефектов и лучшее заживление.

С учетом анатомо-топографического строения век мы провели анализ частоты лазерхирургического лечения БКР кожи век (таблица №24)

Таблица №24

Частота локализаций БКР кожи век при лазерхирургическом лечении

Локализация	Лазерное лечение	
	абс. число	%±m
Нижнее веко	27	47,3%±6,6
Нижнее веко с вовлечением интрамаргинального пространства	4	7,1%±3,4
Внутренний угол глазной щели	12	21,1%±5,4
Верхнее веко (кожа)	9	15,8%±4,8
Верхнее веко с вовлечением ребра	-	-
Наружный угол глазной щели	5	8,7%±3,7
Распространенная	-	-
Всего	57	100%

Согласно нашим данным, лазерная фотодеструкция чаще применялась при локализации БКР кожи век на нижнем веке (27 больных – 47,3%), в области внутреннего угла глазной щели (12 больных - 21,1%), реже на верхнем веке (9 больных – 15,8%) и в наружном углу глазной щели (5 больных – 8,7%).

Таблица №25

Частота клинических форм БКР кожи век при лечении лазерной фотодеструкции

Клиническая форма	Лазерное лечение n=57	
	абс.	%±m
Узловая	28	49,1%±6,6
Язвенная	3	5,3%±3,0
Поверхностная	26	45,6%±6,6
Инфильтративная	-	-
Всего	57	100%

При изучении частоты клинических форм БКР кожи век в когорте больных, которым выполнена лазерная фотодеструкция (таблица №25)

установлено, что лазерхирургическое лечение наиболее часто применялось при лечении узловой (28 больных – 49,1%) и поверхностной (26 больных – 45,6%) форм заболевания, реже язвенной, что определяется особенностями их клинического течения.

Для определения показаний и целесообразности лазерной фотодеструкции в лечении поверхностной формы БКР кожи век мы изучили особенности её клинического течения.

Поверхностная форма базально-клеточного рака кожи век впервые диагностирована у 33 пациентов (15,1%) из 218, в возрасте от 60 до 75 лет, средний возраст 66±2,6 лет; женщины – 19 (57,5%), мужчины – 14 (42,5%). Данная клиническая форма наиболее часто диагностировалась в T2N0M0 стадии у 23 больных (69,6%), реже – в стадии T1N0M0 10 пациентов (30,4%), и имела место первично – множественный характер поражения у 14 (42,4%) из 33 больных.

При первично – множественном характере поражения поверхностная форма заболевания сочеталась с поверхностной клинической формой другой локализации – голова, шея, реже – туловище.

Клинически поверхностная форма БКР кожи век отличалась стелющимся ростом образования. У 15 (45,4%) пациентов опухоль локализовалась на интермаргинальном пространстве с распространением на кожу нижнего века, у 10 (30,3%)– только на коже нижнего века и у 8 (24,3%) – на коже в области внутреннего угла глазной щели. Размеры образования варьировали от 3×6×5 мм до 10×9×10 мм.

При T1N0M0 стадии поверхностная форма БКР кожи век характеризовалась поражением кожи нижнего века, и области внутреннего угла глазной щели, опухоль имела круглую или овальную форму, бледно-розовый цвет и нечеткие границы.

При T2N0M0 стадии поверхностная форма БКР кожи век локализовалась на интермаргинальном пространстве, белесовато-розовые участки чередовались с участками поверхностного изъязвления,

покрытого единичными, мелкими сухими корочками и нормальной кожей, частично отсутствовали ресницы и выводные протоки мейбомиевых желез. Заболевание всегда сопровождалось конъюнктивальной инъекцией и слизисто-гнойным отделяемым из конъюнктивальной полости. Край образования имел бледно-розовый цвет и слабо выраженную васкуляризацию, границы образования четко не определялись, «жемчужные узелки» отсутствовали, наблюдался феномен «стеаринового просвечивания» при пробе с натяжением кожи. На интермаргинальном пространстве, поверхностная форма базально-клеточного рака отличалась от язвенной формы отсутствием дефекта свободного края века и поверхностным ростом опухоли, которая распространялась с интермаргинального пространства на кожу нижнего века и конъюнктиву, без вовлечения в процесс придатков кожи, хряща и мышц века.

До 2003 года в лечении данной клинической формы применялось хирургическое лечение; гистоморфологические исследования, проведенные Р.А. Усовой (2002) позволили установить, что поверхностная форма БКР кожи век характеризуется поверхностным типом роста, что определяет возможность применения лазерной фотодеструкции.

Изучение эффективности применения лазерной фотодеструкции мы исследовали в сравнении с криовоздействием как метода, часто применяемого в лечении БКР кожи век.

В таблицах №26, 27, 28, 29 отражены данные о возрастно-половом составе больных, стадийности процесса, локализации и клинических формах БКР кожи век при лазерном и криохирургическом лечении.

Таблица №26

Частота лазерного и криохирургического лечения в различных возрастно-половых группах у больных с БКР кожи век

Возраст в годах	Лазерная фотодеструкция n= 57		Криодеструкция n= 43	
	Муж. n= 19	Жен. n= 38	Муж. n= 27	Жен. n= 16
	абс. число % ± m	абс. число % ± m	абс. число % ± m	абс. число % ± m
40-49	3–15,7%±8,3	5-13,1%±5,5	3–11,1%±6,0	2–12,5%±8,3
50-59	6-31,7%±10,7	22-57,9%±8,0	10 – 37%±9,3	9-56,3%±12,4
60-69	9–47,3%±11,5	8–21,1%±6,6	12–44,5%±9,6	4–25%±10,8
70-79	1–5,3%±5,1	3–7,9%±4,4	2 –7,4%±5,0	1–6,2%±10,8

Изучение возрастно-полового состава больных при лазерной фотодеструкции и криодеструкции в лечении БКР кожи век в исследуемых группах показало отсутствие достоверных различий при сопоставимости исследуемых групп. Средний возраст больных, которым применялось криолечение - 57,4 ± 8,1 лет, лазерная фотодеструкция - 54,8 ± 9,1 лет.

Таблица №27

Распределение больных с БКР кожи век по стадиям при лазерном лечении и криодеструкции

Стадия	Лазерное лечение n = 57		Криодеструкция n = 43	
	Абс.Число	%±m	Абс. Число	%±m
T1N0M0	45	78,9%±5,4	32	74,4%±6,7
T2N0M0	12	21,1%±5,4	11	25,6%±6,7
T3N0M0	-	-	-	-
T4 N0M0	-	-	-	-
Всего n= 100	57	100%	43	100%

Лазерная фотодеструкция и криодеструкция были проведены при стадии заболевания T1N0M0 и T2N0M0 и не имели достоверных различий в группах.

Таблица №28

Частота клинических форм БКР кожи век при лазерной фотодеструкции и криодеструкции

Клиническая форма	Лазерная фотодеструкция n = 57		Криодеструкция n = 43	
	Абсл. число	% ±m	Абсл.число	%±m
Узловая	28	49,1%±6,6	14	32,5%±7,1
Язвенная	3	5,2%%±2,9	1	2,3%±2,3
Поверхностная	26	45,6%±6,6	28	65,2%±7,3
Инфильтративная	-	-	-	-
Всегоn=100	57	100%	43	100%

Как видно из таблицы №28 одинаково часто лазерное лечение и криодеструкция выполнялась при поверхностной форме БКР кожи век.

Таблица №29

Частота локализаций БКР кожи век при лазерной фотодеструкции и криодеструкции

Локализация	Лазерная фотодеструкция n = 57		Криодеструкция n = 43	
	Абс. число	%±m	Абс.число	%±m
Нижнее веко	27	47,3%±6,6	20	46,5%±7,6
Нижнее веко с вовлечением ребра	3	5,3%±3,0	-	-
Внутренний угол глазной щели	17	29,8%±6,1*	3	6,9%±3,9
Верхнее веко (кожа)	7	12,3%±4,4	4	9,3%±4,4
Верхнее веко с вовлечением ребра	-	-	-	-
Наружный угол глазной щели	3	5,3%±3,0*	16	37,2%±7,4
Распространенная	-	-	-	-
Всего	57	100%	43	100%

Примечание:*- статистическая значимость различий $p<0,05$ относительно группы лазерное лечение

Согласно нашим данным одинаково часто лазерная фотодеструкция и криодеструкция применялась при локализации БКР кожи век в области нижнего века (47,3%) и (46,5%) соответственно. Метод лечения - лазерная фотодеструкция достоверно чаще применялась при локализации БКР кожи век в области внутреннего угла глазной щели (29,8%), в то

время как криодеструкция применялась в области наружного угла глазной щели (37,2%).

На основании различных клинических критериев мы изучили результаты лазерной фотодеструкции и криовоздействия в лечении БКР кожи век при сроках наблюдения от 6 месяцев до 3 лет (таблица №30).

Таблица №30

Сравнительные результаты лазерной фотодеструкции и криохирургии

Клинические признаки		Лазерная фотодеструкция n=57	Криодеструкция n=43
		Абс.число % ±m	Абс.число % ±m
1.Болезненность процедуры	Отсутствует	54 – 94,7%±3,0	5 – 11,6%±4,9*
	Слабая	3 – 5,3%±3,0	28 – 65,1%±7,3*
	Выраженная	-	10 – 23,3%±6,4
2.Перифокальная реакция	до 3 мм	56 – 98,2%±1,8	4 – 9,3%±4,4*
	от 3 до 6 мм	1 – 1,8%±1,8	8 – 18,6%±5,9*
	от 6до 10 мм	-	31– 72,1%±6,8
3.Ранние осложнения	Мацерация	2 – 3,5%±2,4	12 – 27,9%±6,8*
	Гнойно-септическое осложнение	2 – 3,5%±2,4	9 – 20,9%±6,2
	Конъюнктивит	2\15 - 13,3%±8,8**	7\16 – 43,7%±12,4*
4.Средние сроки лечения	до 5 дней	39 – 68,4%±6,2	4 – 9,3%±4,4*
	от 6 до 10 дней	12 – 21,1%±5,4	8 – 18,6%±5,9
	от 10 до 15 дней	6 – 10,5%±4,1	31 – 72,1%±6,8*
5.Продолженный рост опухоли		2 – 3,5%±2,4	5 – 11,6%±4,9
6.Рецидивы		2 – 3,5%±2,4	5 – 11,6%±4,9
7.Сроки возникновения рецидива	до 1 года	2 - 3,5%±10,3	1– 2,3%±6,1
	до 2 лет	-	1 – 2,3%±6,1
	до 3 лет	-	3 - 6,9%±9,8
8.Исход депигментированный рубец кожи	слабый	47 – 82,4%±5,0	23 – 53,5%±7,6*
	выраженный	10 – 17,6%±3,9	20 – 46,5%±7,6

Примечание: *статистическая значимость различий $p<0,05$ относительно группы криодеструкции
** в числителе кол-во больных с конъюнктивитом в знаменателе – общее кол-во больных с распространением на край века

Одним из немаловажных критериев являлась болезненность процедуры, оценка которой была весьма условной, поскольку лазерная фотодеструкция выполнялась с предварительно проведенной анестезией. Проведение инфильтрационной анестезии S. Lidocaini 2% и гидросепаровки тканей не только делало безболезненным данный вид лечения, но и создавало условия для уменьшения степени ожога и периферического воспаления.

Послеоперационный период после лазерной фотодеструкции характеризовался слабой степенью выраженности перифокальной реакции: в виде небольшого отека, гиперемии раны (56 больных – 98,2%), в то время как после криодеструкции отмечался значительный отек «студенистого» характера, и захватывающий значительную площадь (31 больной – 72,1%). Такое течение раннего послеоперационного периода осложнялось явлениями мацерации кожи, которые достоверно чаще имели место при криодеструкции.

При локализации образования по краю века у больных пролеченных методом криодеструкцией достоверно чаще (43,7%) выявлялись признаки сопутствующего конъюнктивита в виде гиперемии слизистой оболочки глаза и коньюнктивы, слизистого отделяемого.

Анализ средних сроков лечения показал: средние сроки пребывания на больничном листе составили от 10 до 15 дней (31 больной – 72,1%) после криодеструкции, после лазерной фотодеструкции до 10 дней (51 больной – 89,5%).

В наших исследованиях после применения лазерной фотодеструкции отмечен продолженный рост опухоли у 2 больных (3,5%), в то время как после криодеструкции у 5 больных (11,6%).

При изучение сроков возникновения рецидива после лазерной фотодеструкции (до 3 лет) обращает на себя внимание, что рецидивы возникали при язвенной форме образования БКР кожи век, что, очевидно,

должно ограничивать использование этого метода при данной клинической форме.

В исходе лазерной фотодеструкции и криодеструкции отмечалось формирование рубца кожи с явлениями депигментации, значительная степень выраженности которой отмечалась почти у половины больных после криовоздействия.

На основании вышеизложенного следует, что применение прогрессивных методик инфракрасного лазерного лечения обладает рядом преимуществ перед криогенным воздействием: возможностью визуализации и контроля при фотодеструкции, меньшей перифокальной реакцией, лучшим функциональным и косметическим результатом. Лазерная фотодеструкция может с успехом выполнятся амбулаторно при начальных стадиях БКР кожи век. Показанием к проведению лазерной фотодеструкции является узловая форма и поверхностная форма заболевания при T1-2N0M0 стадиях заболевания БКР кожи век. Приводим клинический пример.

Больная М. 58 лет (№1213 - 79), обратилась в офтальмоонкологический центр областного онкологического диспансера в июле 2004 г., с диагнозом базально-клеточный рак внутреннего угла глаза,$T_1N_0M_0$, узловая форма, рис (16).

Рис.16 Больная М. БКР кожи внутреннего угла глаза, узловая форма $T_1N_0M_0$

Рис. 17 Больная М БКР кожи внутреннего угла глаза после лазерной фотодеструкции

Была произведена лазерная фотодеструкция внутреннего угла глаза в пределах 2 мм от видимых границ опухоли с последующим

выпариванием тканей к центру опухоли. Диаметр пятна 500; мощность – 2,0; экспозиция – 2,0 (рис.17).

БКР кожи век относится к разряду заболеваний, которые возникают в условиях иммунодефицита, что определяет необходимость назначения иммуномодулирующей терапии. Нами впервые в комплексном лечении применен препарат иммуномодулятор «Суперлимф».

Препарат разработан на кафедре иммунологии Российского государственного медицинского университета и успешно применяется в косметологии, в хирургии, офтальмологии.

Препарат представляет собой стандартизированный комплекс цитокинов ИЛ – 1,2,6, фактора некроза опухоли & (ФНО&), фактора, ингибирующего миграцию фагоцитов (МИФ), трансформирующего фактора роста В (ТФР В). Комплексный состав препарата максимально приближает его действие к физиологическому, так как в организме регулирующее действие цитокинов на клетки мишени определяется не единственной молекулой, а их композицией. Препарат «Суперлимф» - это порошок, находящийся в ампулах, содержимое которых (100 мкг) разводится 2 мл стерильного физиологического раствора для инъекций.

Разработчиками заявлены следующие фармакологические свойства препарата: снижение развития воспалительных реакций, стимуляция регенерации, предупреждение образования грубых рубцов повышение антиоксидантной активности, противоопухолевая цитотоксичность.

Больные получали препарат «Суперлимф» 1 раз в сутки в виде подкожных инъекций в месте лазерного воздействия. Аллергических реакций или других побочных реакций при введении препарата не возникало ни у одного больного. Ни один больной не отметил наличия неприятных ощущений при местном применении препарата.

Таблица№31

Сравнительные результаты применения препарата «Суперлимф» с контрольной группой

Клинические признаки		«Суперлимф» n=15	Контрольная группа n=15
		Абс.Число±m	Абс.Число±m
Перифокальная реакция	До 3 мм	12 – 80%±2,4	6 – 40%±2,6
	Свыше 3 мм	3 – 20%±2,1	9 – 60%±3,2
Среднис сроки лечения	До 7 дней	13 – 86,6%±3,4*	4 – 26,6%±3,4
	Свыше 7 дней	2 – 13,4%±2,8*	11 – 73,4%±4,2
Исход	Слабый	14 – 93,3%±3,4	9 – 60%±3,2
депигментированный рубец	выраженный	1 – 6,4%±1,4	6 – 40%±2,6

Примечание: *статистическая значимость различий $p<0,05$ относительно контрольной группы

Из таблицы №30 видно, что под влиянием лечебного препарата у 12 (80%) большинства больных отмечено ускорение заживления. Почти у всех больных наблюдалось уменьшение выраженности гиперемии вокруг лазерного «кратера», что следует расценивать как позитивный эффект, так как, расширение просвета сосудистой сети при базалиомах, по литературным данным [16], всегда предшествует распространению и рецидиву опухолевого роста.

Таким образом, исследования по использованию препарата «Суперлимф» в лечении пациентов базально-клеточным раком кожи век свидетельствует об уменьшении сосудистой реакции в области применения препарата, что может ограничивать потенции к рецидиву опухоли и вместе со стимуляцией противоопухолевых механизмов иммунитета способствовать эпителизации раневой поверхности.

Проведенные исследования указывают на перспективность дальнейшего клинического изучения эффективности использования «Суперлимфа» и других препаратов цитокинового ряда при лечении базально-клеточного рака кожи.

Заключение

Базально-клеточный рак кожи век имеет высокий удельный вес среди всех злокачественных эпителиальных образований данной локализации (до 84%) [34, 63, 65].

Актуальность проблемы базально-клеточного рака кожи век определяется ростом заболеваемости, возможностью множественного характера поражения, вовлечения в процесс различных смежных областей и вспомогательного аппарата глаза [3, 144].

Изучению многообразия клинических форм базально-клеточного рака кожи век, вопросам диагностики данного заболевания посвящено значительное количество научных исследований. В литературе достаточно полно представлены особенности клинического течения БКР кожи периокулярной локализации, проведены клинико-морфологические параллели [23, 28, 30, 69 144].

В настоящее время в лечении данного заболевания применяются различные методы (хирургический, лазерный, лучевой, криовоздействие, химиотерапия) или их сочетание [14, 19, 24, 32, 42, 97].

Хирургическое лечение имеет наибольше число сторонников, является одним из самых распространенных методов лечения и предполагает иссечение опухоли с последующей пластикой [44, 71, 87, 106].

Ключевым моментом успешного лечения является полнота удаления всей злокачественной ткани и, связанная с этим, необходимость определения поверхностных и внутренних границ опухоли. Возможность контроля определяет высокую эффективность хирургического вмешательства [21, 27].

Оперативное пособие в области век сопряжено с удалением значительного объема тканей и требует пластической реконструкции пораженной зоны [87].

Проблема реконструкции обширных послеопухолевых дефектов периорбитальной области традиционно сопряжена со сложностью

получения необходимых объемов пластического материала - для этого предложено множество методов пластики, как местными тканями, так и дистанционными лоскутами и «аллопластическим материалом» [21].

Суть существующих методов замещения дефекта век дистанционными лоскутами заключается в создании кожно-слизистой дупликатуры, либо в пересадке кожно-хрящевых или слизисто-хрящевых аутотрансплантантов [9, 113].

Вопрос о применении аутолоскутов для реконструкции послеопухолевых дефектов и создание алгоритма хирургического лечения различных клинических форм в зависимости от стадии процесса остается открытым. Не вполне изученным является вопрос о применении лазерных технологий – лазерной фотодеструкции, как альтернативного метода лечения при начальных стадиях базально-клеточного рака кожи век [11, 53].

Развитие базально-клеточного рака кожи век сопровождается явлениями клеточного иммунодефицита, что влияет на процессы заживления и возможности возникновения рецидива заболевания и определяет целесообразность применения лекарственных препаратов иммуномодулирующей направленности [15].

Все вышеперечисленные проблемы послужили основанием для проведения настоящего исследования, целью которого явилось совершенствование хирургического лечения базально-клеточного рака кожи век на основе оптимизации реконструктивно-восстановительного этапа и применения лазерхирургической фотодеструкции опухоли в сочетании с использованием иммуномодулирующего препарата «Суперлимф».

Для достижения поставленной цели мы провели исследования на базе офтальмоонкологического центра областного онкологического диспансера. За период 1999 – 2004 г. под наблюдением находилось 319 пациентов (81,3%) с впервые установленным диагнозом БКР кожи век.

Диагноз БКР кожи век был верифицирован морфологически, основывался на данных анамнеза, комплексного клинико-инструментального и лабораторного обследования.

Основным методом лечения БКР кожи век являлось хирургическое (в том числе, лазерхирургическое) вмешательство (68%), что согласуется с данными ряда авторов[44, 73].

В наших исследованиях хирургическое лечение наиболее часто применяли у больных в возрасте в возрасте 60 – 79 лет (69,5%), что определяется высокой частотой заболевания в данной возрастной группе; средний возраст заболевших составил 65,5 ± 8,8 лет. Данный вид лечения был выполнен в T1-2N0M0 стадии заболевания (92%), что обусловлено ранним обращением пациентов к врачу и своевременным направлением к офтальмоонкологу.

В исследуемой когорте пациентов узловая и язвенная форма БКР кожи век в периокулярной области встречалась у (48,5%) и (43,4%) больных соответственно, реже - поверхностная – (4,4%) и инфильтративная – (3, 7%), что совпадает с мнением большинства авторов, и определяется превалированием узловой и язвенных форм в клинике БКР периокулярной локализации [84, 12].

Особенности клинического течения БКР кожи век, выявленные взаимосвязи узловой клинической формы с узловым типом роста (φ= 1,2), язвенной и инфильтративных форм с агрессивно растущим и смешанным типами роста (φ= 1,3), позволили обосновать необходимость иссечения опухоли в пределах здоровых тканей не менее 2 мм при узловой и 4 мм при язвенной, инфильтративной формах при условии биомикроскопического контроля границ образования.

Анализ дефектов тканей при хирургическом лечение узловой формы БКР кожи век показал превалирование кожных и полнослойных дефектов (88,5%), небольших и средних размеров (78,1%) медиальной и срединной локализации (71,8%). При язвенной и инфильтративной формах БКР

кожи век преимущественно возникали полнослойные и кожно-мышечные дефекты (91,4%), больших и субтотальных размеров (70%), сочетанной и срединной локализации (75,5%).

Разработка алгоритма реконструктивно-восстановительного этапа хирургического лечения БКР кожи век проводилась с учетом стадии заболевания, размеров, локализации поражения, а также характеристики дефектов, возникающих при иссечении опухоли.

Алгоритм реконструктивно-восстановительного этапа хирургического лечения БКР кожи век T1N0M0 стадии узловой формы включал прямое ушивание кожи при кожных и кожно-мышечных дефектах до 9 мм. При кожных и кожно-мышечных дефектах свыше 9 мм латеральной локализации используется скользящий горизонтальный (или вертикальный) лоскут, кожный аутотрансплантат, ротированный лоскут с верхнего века на латеральной ножке, лепестковый кожный лоскут с височной области; срединной – кожный аутотрансплантат, скользящий горизонтальный (или вертикальный) лоскут; медиальной – скользящий горизонтальный (или вертикальный) лоскут, кожный аутотрансплантат, ротированный лоскут с верхнего века на медиальной ножке, лепестковый кожный лоскут с верхнего века на медиальной ножке.

Алгоритм T1N0M0 стадии язвенной и инфильтративных форм БКР кожи век представлен применением скользящего вертикального или горизонтального лоскутов, либо кожного аутотрансплантата (при размерах дефектов кожи до 13 мм). При дефектах свыше 13 мм целесообразно использование скользящих вертикальных (или горизонтальных) кожных лоскутов, либо кожного аутотрансплантата при всех локализациях дефектов; кроме того, при латеральном дефекте возможно применение ротированного лоскута с верхнего века на латеральной ножке, лепесткового кожного лоскута с височной области; при срединном – скользящего кожного лоскута со щеки; при медиальном

– ротированного кожного лоскута с верхнего века на медиальной ножке, лепесткового кожного лоскута со лба, переносицы.

При T2N0M0 стадии узловой, язвенной и инфильтративных формы БКР кожи век возникает необходимость в реконструкции кожно-мышечных дефектов и хряща.

В алгоритме T2N0M0 стадии узловой формы БКР кожи век для пластики тарзоконъюнктивальных дефектов применяется скользящий вертикальный (горизонтальный) тарзоконъюнктивальный лоскут при дефектах тарзоконъюнктивальной пластинки до 9 мм. При дефектах тарзоконъюнктивальной пластинки более 9 мм - хрящевой аутотрансплантат, вертикальный тарзоконъюнктивальный лоскут с верхнего (нижнего) века ипсилатерального глаза.

Пластика кожно-мышечного дефекта T2N0M0 стадии узловой формы БКР кожи век осуществлялась в зависимости от его локализации и размеров. При размерах до 14 мм и центральной локализации дефекта наиболее оправданным являлось использование скользящего кожного лоскута или кожного аутотрансплантата. В случаях распространенной формы поражения с вовлечением внутреннего и наружного угла, с учетом локализации поражения для пластики кожного или кожно-мышечного дефекта наиболее целесообразно применение скользящего вертикального (горизонтального) лоскута, кожного аутотрансплантата, ротированного лоскута с височной области, верхнего века на медиальной (латеральной) ножке; лепесткового лоскута со лба, переносицы.

Алгоритм хирургического лечения T2N0M0 стадии язвенной и инфильтративной формы БКР кожи век включал применение для пластики тарзоконъюнктивальной пластинки хрящевого аутотрансплантата или вертикального тарзоконъюнктивального лоскута с верхнего века ипсилатерального глаза при размерах дефекта тарзоконъюнктивальной пластинки превышающих 13 мм.

Пластика кожно-мышечного дефекта при T2N0M0 стадии язвенной и инфильтративных форм БКР кожи выполнялась в зависимости от его локализации: в наружной половине нижнего (верхнего) века наиболее оправданным являлось использование кожного аутотрансплантата, либо кожного лоскута с височной области, во внутренней половине – лепесткового лоскута с переносицы, лба; скользящего кожного лоскута со щеки, либо кожного аутотрансплантата.

Алгоритм реконструкции тканей века при T3N0M0 и T4N0M0 стадий узловой, язвенной и инфильтративной форм представлен пластикой дефектов хряща век вертикальным тарзоконъюнктивальным лоскутом с верхнего века ипсилатерального глаза, либо хрящевым аутотрансплантатом. Для пластики кожно-мышечных дефектов целесообразно применение скользящего VY лоскута, либо ротационного лоскута со щеки, лепесткового лоскута со лба, кожного аутотрансплантата, кожного лоскута с виска, либо их сочетания.

Реконструктивно-восстановительный этап предполагал восстановление анатомической целостности века. В послеоперационном периоде назначались: перевязки с раствором фурацилина, димексидом, никотиновой кислотой, с химотрипсином, левомиколем, актовегиновым желе, ируксолом, солкосерилом и инстилляции в конъюнктивальную полость.

Оценка результатов хирургического лечения БКР кожи век с одномоментным реконструктивно-восстановительным этапом должны оцениваться по нескольким критериям: наличию роста опухоли по линии резекции, функциональному и эстетическому результату, а так же возникновению продолженного роста и рецидивов заболевания.

В процессе динамического наблюдения за 142 (88,2%) больными получивших хирургическое лечение с реконструктивно-восстановительным пособием продолженный рост опухоли имел место у 3 больных (2,1%) с язвенной формой T2N0M0 стадией заболевания.

Гистоморфологическая верификация продолженного роста послужила основанием назначения лучевой терапии (СОД до 30 - 40 Гр); и при наблюдении в течение трех лет рецидивов заболевания не отмечено ни у одного пациента.

В наших исследованиях рецидивы БКР кожи после хирургического лечения с одномоментным реконструктивно-восстановительным этапом имели место у 5 больных из 142 (3,5%).

Исход оперативного вмешательства во многом определяется течением раннего послеоперационного периода, которое мы проанализировали у 81 пациента с БКР кожи век за период 2003 – 2004 гг. Средний возраст пациентов составил 65,8±8,5 лет, диагноз БКР кожи век верифицирован цитологически и подтвержден морфологически. Сроки наблюдения за больными составили 3 – 4 недели. Оперативное вмешательство у данной группы пациентов выполнялось под местной анестезией S.Lidocaini 0,5% (56 больных -69,1%), реже наркозом.

Применение различных реконструктивно-восстановительных методик сопряжено с развитием таких осложнений как частичный (полный) некроз лоскута (трансплантата).

У большинства больных 72 (88,9%) послеоперационный период протекал без особенностей и характеризовался состоятельностью и адаптацией послеоперационных швов, отсутствием гнойно-септических проявлений, полным приживлением перемещенного лоскута.

У 9 (11,1%) больных в послеоперационном периоде имела место выраженная имбибиция лоскута кровью, снижение чувствительности перемещенного лоскута, на 7 – 10 день констатирован частичный сухой некроз дистальной части лоскута, на 14 – 18 день – самостоятельное отторжение некротизированной части лоскута с активной эпителизацией.

Осложненное течение заболевания чаще наблюдалось у больных с Т2 - Т3-4 (88,9%) стадиями базально-клеточного рака кожи, при язвенной и инфильтративной (88,9%) формах. Процесс имел распространенный

характер поражения (55,6%) и локализовался на нижнем веке (22,2%) во внутреннем углу глаза (11,1%).

Полученные клинические данные находятся в полном соответствии с характеристикой дефектов у данной группы больных, а именно превалированием полнослойных дефектов.

Послеоперационный период при осложненном течении у 9 больных характеризовался развитием частичного (8 больных) и полного некроза (1 пациент) лоскутов, которые возникали в сроки 3 – 5 дней после операции.

Осложненное течение заболевания чаще мы наблюдали при применении следующих видов реконструктивно-восстановительных пособий: при комбинированном способе (33,4%), который включает сочетание различных видов кожной пластики и пластики тарзоконъюнктивальной пластинки; кожно-мышечными лоскутами (17,6%) и пластики кожным аутотрансплантантом (11,1%).

Функциональный результат реконструктивно-восстановительного лечения базально-клеточного рака кожи век предусматривает восстановление функций и анатомической целостности век. Удовлетворительный функциональный результат мы наблюдали у 68 (83,9%), неудовлетворительный – у 13 (16,1%) пациентов. Положительный эстетический результат оценен у 72 (88,9%) и отрицательный у 9 (11,1%).

Данные результаты отражают эффективность предложенного алгоритма хирургического лечения БКР кожи век.

Лазерная фотодеструкция - метод лечения базально-клеточного рака кожи с воздействием на очаг поражения лазерного излучения получила широкое распространение в связи с хорошим терапевтическим и косметическим эффектом, минимальной кровопотерей, стерильностью, щадящим действием, что позволяет внедрять новые инфракрасные лазерные технологии в практику амбулаторной хирургии [16, 53].

Изучение особенностей клинического течения поверхностной формы БКР кожи век, а именно стадии патоморфологической картины, множественный характер поражения определили целесообразность применения лазерной фотодеструкции в лечении данной клинической формы. Помимо поверхностной формы БКР кожи, мы считаем целесообразным использование данного метода при Т1-2 стадиях узловой формы БКР кожи век.

Изучение эффективности лазерной фотодеструкции у 57 пациентов с БКР кожи век периокулярной локализации в сравнении с криодеструкцией показало, что данный метод отличается рядом преимуществ: возможностью биомикроскопического контроля при лазерном воздействии, меньшей перифокальной реакцией в послеоперационном периоде, лучшим функциональным и косметическим результатом, более короткими сроками лечения (до 10 дней – 89,5% больных).

Кроме того, при динамическом наблюдении мы отмечали продолженный рост опухоли и возникновения рецидива после применения лазерной фотодеструкции у 2 больных (3,5%), в то время как после криодеструкции – у 5 больных (11,6%).

С учетом того, что БКР кожи век относится к заболеваниям, которые возникают в условиях иммунодефицита в последние годы наряду с разрушающими методами лечения предлагаются иммунологические препараты, способные вызвать исчезновение злокачественного новообразования кожи за счет прямого и опосредованного воздействия цитокининов [45, 79]. Нами впервые в комплексном лечении при лазерной фотодеструкции применен препарат иммуномодулятор «Суперлимф», представляющий собой стандартизированный комплекс цитокининов в виде однократных подкожных инъекций в месте лазерного воздействия. Под влиянием лечебного препарата у всех пациентов

отмечено уменьшение выраженности гиперемии вокруг зоны лазерного воздействия, у 98% больных - ускорение сроков заживления до 6 дней.

Потребность в восстановительных операциях возникает в ситуациях, когда требуется устранить функциональный дефект, что, как правило, сопряжено с необходимостью восстановления анатомической целостности органа, кроме того, все возрастающее значение приобретает потребность восстановления эстетического облика больного, последнее играет немаловажное значение в условиях повышающихся требований к сохранению качества жизни пациентов [159].

Использование алгоритма хирургического лечения БКР кожи век с одномоментным реконструктивно-восстановительным этапом, применение лазерных технологий в сочетании с иммуномодулятором «суперлимф», позволило нам получить положительный эстетический результат у 88,9% больных при хирургическом лечении и у всех больных при лазерхирургическом воздействии.

Таким образом, результаты выполненных нами разносторонних исследований позволили разрешить поставленную цель настоящей работы - совершенствование хирургического лечения базально-клеточного рака кожи век на основе оптимизации реконструктивно-восстановительного этапа и применения лазерхирургической фотодеструкции опухоли в сочетании с использованием иммуномодулирующего препарата «Суперлимф».

ВЫВОДЫ

1. В условиях специализированного офтальмоонкологического центра областного онкологического диспансера хирургическое (в том числе лазерхирургическое) вмешательство в лечении базально-клеточного рака кожи век является основным методом лечения, и применяются у 68% пациентов.

2. Хирургическое лечение узловой формы БКР кожи век приводит к возникновению преимущественно кожных и полнослойных дефектов (88,5%), небольших и средних размеров (78,1%) медиальной и срединной локализации (71,8%); язвенная и инфильтративные формы отличаются превалированием полнослойных и кожно-мышечных дефектов (91,5%), больших и субтотальных размеров (70%), сочетанной и срединной локализации (75,5%).

3. С учетом клинической формы и стадии БКР кожи век на основе характеристики тканевых дефектов разработаны алгоритмы реконструктивно-восстановительного этапа хирургического лечения данного заболевания.

4. Применение алгоритма хирургического лечения с одномоментным реконструктивно-восстановительным этапом обеспечивает полноту удаления опухоли, отсутствие продолженного роста, минимальный процент рецидивов (3,5%), получить удовлетворительный функциональный (83,9%) и положительный эстетический результат (88,9%).

5. Лазерную фотодеструкцию целесообразно применять в лечении узловой и поверхностной клинических форм T1-2N0M0 стадий БКР кожи век; преимуществами метода являются слабая перифокальная реакция тканей, низкий процент осложнений (3,5%), удовлетворительный косметический результат. Комбинированное применение лазерной фотодеструкции и препарата «Суперлимф» способствует снижению вероятности продолженного роста опухоли, частоты рецидивов,

сокращению средних сроков пребывания на больничном листе (до 6 дней).

Практические рекомендации

1. Применение алгоритма хирургического лечения базально-клеточного рака кожи век, основанный на особенностях клинического течения, способствуют дифференцированному лечению заболевания, выбору адекватного метода реконструктивно – восстановительного этапа при радикальном хирургическом лечении.
2. Разработанный метод лазерной фотодеструкции в комплексном лечении БКР кожи век в сочетании с препаратом «Суперлимф» начальных стадий узловой и поверхностной форм отличается рядом преимуществ и является методом воздействия, альтернативным криодеструкцией. Позволяет ускорить заживление, уменьшить частоту рецидивов заболевания, а также получить хороший косметический результат.

СПИСОК ИСПОЛЬЗОВАННОЙ ЛИТЕРАТУРЫ

1. Абунамус С.М. Клинико-морфологические особенности рецидивов базально-клеточного рака кожи век / С.М. Абунамус, И.Е. Панова, С.А Васильев //Материалы V Уральской Научно-практической конференции Вып. 5.- Челябинск, 2003. – С. 167-168.
2. Автандилов Г.Г. Медицинская морфометрия.- М.: Медицина, 1990.- 383 с.
3. Аксель Е.М. Заболеваемость и смертность от злокачественных новообразований населения России и некоторых других стран СНГ в 1992 / Е.М. Аксель, В.В. Двойрин, Н.Н. Трапезников. - М., 1994.– 255 с.
4. Акимов В.А.. Комплексный метод лечения базалиом с использованием препаратов, нормализующих циклокиназную систему/ Б.А. Беренбейн, Н.И. Шумай // Тезисы докладов VI Всероссийского съезда дерматологов и венерологов 23-25 сент. 1989, Челябинск: - М., 1989.- Ч.1-С.220.
5. Алиев Д.А. Пластические операции при раке кожи / Д.А. Алиев// Вопр онкологии. – 1976 – Т22, №8 – С.71 – 76.
6. Андрияшенко Н.Ф. Современные методы терапии различных форм базально – клеточного рака кожи век / Н.Ф. Андрияшенко, М.А. Алиякпаров, Н. М. Левыкина // Здравоохранение Казахстана. - 1981, №7. – С. 65-66.
7. Анищенко И.С. Плоскоклеточный рак кожи: клиника, диагностика, лечение. /И.С. Анищенко, А.В. Важенин. – Челябинск, 2000.–144 с.
8. Антохин Н. Закрытие обширных и комбинированных дефектов покровных тканей головы и шеи свободными составными лоскутами / Г. Цыбырнэ, А Бежани др. // Анналы пласт., реконструктив. и эстет. хирургии. – 1998. - № 3.- С.45.

9. Аржанцев П.З., Устранение дефектов средней зоны лица / П.В. Наумов А.И. Неробеев и др. // Восстановительная хирургия мягких тканей челюстно-лицевой области. – М., Медицина, 1997. – 321 с.

10. Апатенко А.К. Эпителиальные опухоли и пороки развития кожи /А.К. Апатенко// – М.: Медицина, 1973. –243 с.

11. Аргоновый лазер при лечении базалиом кожи (клинико-лабораторное обоснование) /Я. Закиа, А.П. Ракчеев, И.В. Петрова, А.М. Вавилов //Вестн. дерматологии. – 1991. - №8. – С. 12 – 16.

12. Аргун В.М. Базалиома и ее лечение / В.М. Аргун, Ю.Е. Щебетенко// Опухоли опорно-двигательного аппарата. – М., 1984. - № 9. – С. 169 –174.

13. Белоусов А.Е. Пластическая реконструктивная и эстетическая хирургия/А.Е. Белоусов. – СПб., 1998.- 748с.

14. Беренбейн Б.А. Криовоздействие в комплексном методе лечения базалиом кожи /Б.А. Беренбейн, М.Г. Коган// Вопросы дерматокурортологиии. – Пятигорск, 1983. – С. 146-148.

15. Беренбейн Б.А. Комплексное лечение множественных рецидивирующих базалиом кожи / Б.А. Беренбейн, Л.В.Белецкая, М.Г. Коган: Метод. рекомендации. – М., 1983. - №3. – 26 с.

16. Бойко Э.В. Диодный лазер в офтальмологической операционной / Э.В. Бойко, Ю.Д. Шишкин, Ю.Д. Березин // Санкт-Петербург, 2000. – 36 с.

17. Бровкина А.Ф. Лечение опухолей век и конъюнктивы низкими температурами / А.Ф. Бровкина, Н.А. Шигина // Вестн. офтальмологии. – 1980. - № 6. – С.23 – 26.

18. Буйко А.С. Эпителиальные опухоли кожи век: криодеструкция или скальпель 2: Отдаленные результаты (14 лет) криогенного лечения злокачественных эпителиальных опухолей стадии Т1-3 кожи век /А.С. Буйко // Офтальмолог. журн. – 2000. - № 3. – С. 11 – 15.

19. Буйко А.С. Эпителиальные злокачественные опухоли кожи век стадий Т3-4: комбинированное лечение или скальпель? /А.С. Буйко, И. А. Сафроненкова, О.В. Питерова// Офтальмолог. журн. – 2002. №1. – с.30 - 34.

20. Буйко А.С., Эпителиальные опухоли век: отдаленные результаты и тактика лечения/ А.С. Буйко, В.А. Елагина, И.А. Сафроненкова // Офтальмолог. журн. – 1996. - № 1. – С. 9 – 14.

21. Васильев С.А. Пластика век и орбиты /С.А. Васильев// Пластическая хирургия в онкологии. – 2002. – С. 49-51.

22. Венкеи Т. Злокачественные опухоли кожи. / Т. Венкеи, Я. Шугар. - Будапешт, 1962. –341 с.

23. Воробьев Ю.И. Некоторые вопросы клиники и диагностики рака кожи лица /Ю.И. Воробьев // Стоматология. – 1997. – Т. 76, № 5. – С. 61 – 62.

24. Гипертермия в онкологии / А.С. Буйко, В.Н. Мазохин, И.А.Сафроненкова, и др.// Всесоюзный симпозиум. С международным. участием, 30-31 мая 1990 г., Минск – Обнинск, 1990. - С. 5-6.

25. Гистологическая классификация опухолей кожи: Международная гистологическая классификация опухолей №12. – Женева: ВОЗ, 1980. – 94 с.

26. Гланц С. Медико-биологическая статистика /С. Гланц // – М.: Практика, 1999. – 459 с.

27. Губин М.А. Микрохирургическая реабилитация пациентов после удаления местно-распространенных и рецидивных злокачественных опухолей наружных покровов головы/ М.А. Губин, Н.Г. Коротких, М.А. Ходоровский, и др.// Анналы пластич., реконструктив. и эстетич. хирургии. – 1999. – № 1. - С. 35 – 42.

28. Даниель – Бек К.В. Злокачественные опухоли кожи мягких тканей /К.Б. Даниель – Бек, А.А. Колобяков. – М.: Медицина, 1979. –184 с.

29. Дорофеева В.И. Некоторые вопросы клиники и диагностики рака кожи лица /В.И. Дорофеева // Стоматология. -1985. -№2. – С. 36-38.

30. Ежова М.Н Клинико–морфологические особенности базально-клеточного рака у жителей Московской области и результат лечения /М.Н. Ежова, Е.И. Третьякова // Рос. журн. кож. и венер. болезней. – 1998. - №4. – С. 18 – 19.

31. Ежова М. Н. Современные методы терапии различных форм базально-клеточного рака кожи / М. Н. Ежова // Рос. журн. Кож. и венер. болезней. - 1998 - №2.-С.67-68.

32. Журавель В.Г. К вопросу о лечении больных базально – клеточным и плоско – клеточным раком кожи /В.Г. Журавель // Рос. журн. кож. венер. болезней. – 1999. - №3. – С. 4 – 7.

33. Закиа Я. Пролиферативные заболевания кожи /Я. Закиа, А.П. Ракчеев. – М., 1991. – 123 с.

34. Зиангирова Г.Г. Предраковые и раковые заболевания век и конъюнктивы / Г.Г. Зиангирова: Автореф. дис. Предраковые и раковые заболевания век и конъюнктивы канд. Мед. наук. – М., 1963. – 20 с.

35. Злокачественные новообразования в России в 1998 году (заболеваемость и смертность) /Под ред. В.И. Чиссова, В.В. Старинского. – М., 1999. – 269 с.

36. Золтан Я. Пересадка кожи./ Я. Золтан. - Будапешт: Изд.-во Акад. наук Венгрии, 1984. – 304 с.

37. Кабанова С.А. Микрохирургическая аутотрансплантация в России (исторические корни и особенности) // Анналы пластич. реконструктив. и эстетич. хирургии. – 2001. -№ 3. – С. 66 – 75.

38. К дифференциальной диагностике базалиомы и метатипического рака кожи / И.А. Казанцева, И.И. Богатырева, А.М. Вавилов, С.М. Паршикова //Арх. патологии. – 1983. - №6. – С. 35 – 39.

39. Каламкарян А.А. Клиническая дерматология /А.А. Каламкарян, В.Н. Мордовцев, Л.Я. Трофимова. – Ереван, 1989. – 567 с.

40. Каплан М.А. Лазеры на парах меди и золота в медицине / М.А. Каплан, Ю. С. Романко, А. Р. Евстигнеев. – М., 1998. – 69 с.

41. Клинико-морфологические особенности распространенных форм рака кожи / И.Н. Пустынский, В.В. Шенталь, А.И. Пачес и др.// VI Российская онкологическая конференция. – М. 2002. – С. 1-7.

42. Ключарева С.В. Новообразования кожи в офтальмологической практике и современные методы их лечения лазерной установкой на парах меди «Яхрома – Мед»/С.В. Ключарева //Клиническая офтальмология. – 2005. – Т.6 №1. –С.23-28.

43. Кнышевская А.Г. Лучевое лечение рака кожи / А.Г. Кнышевская, В.И. Иваницкая, В.И. Шантарь. – Киев, 1985.- 69 с.

44. Коротких Н.Г. Опыт использования сложных лоскутов на микрососудистых анастомозах в лечении больных раком кожи лица и волосистой части головы, возникших из рубцов / Н.Г. Коротких, М.А. Ходорковский, Б.В. Петров // Вестн. хирургии им. Грекова – 2001. - Т. 160, №4.-С.69-72.

45. Кусов В.В. Пролиферативные заболевания кожи / В.В. Кусов// Респ. сб. науч. тр. / Под ред. Беренбейна. – М., – 1991. - С.67 -71.

46. Кудрявцев И.Ю. Рентгенотерапия рака кожи в сочетании с импульсными токами высокой частоты// Мед. радиология и радиац. безопасность. – 2001. -№2. - С.216-219.

47. Курдина М.И. Группы повышенного онкологического риска рака кожи/ М.И. Курдина, Л.Е. Денисов, Н.Н. Виноградова. // Вопр. онкологии. – 1994. – Т. 40, № 4 / 6. – С. 216 – 219.

48. Красновский А.А. Фотодинамическое воздействие лазерного излучения на биомолекулы и клетки. / А.А. Красновский // Итоги науки и техники С.: Современные проблемы лазерной физики. Т.3:– М., 1990. – 149 с.

49. Либерман Г.А. Рак век, распознавание и лечение /Г.А. Либерман// – М., 1963. – 21 с.

50. Линник Л.Ф. Эффективность лазерного и комбинированного лечения новообразований век / Л.Ф. Линник, А.А. Яровой, Т.С. Семикова // Опухоли и опухолеподобные заболевания органа зрения: Тез. Научн. практ. конф. с междунар. участием – М., 1998.– С. 108 – 109.

51. Миронов А.Ф. Фотодинамическое воздействие лазерного излучения на биомолекулы и клетки. / А.Ф. Миронов // Итоги науки и техники. С современные проблемы лазерной физики. Т3:М., 1990 с 5 – 62.

52. Михайловский А.В. Криодеструкция злокачественных опухолей кожи в амбулаторных условиях /А.В. Михайловский, В.В. Брызгин, Н.В. Попов //Тезисы докладов V республиканской конференции онкологов Киргизии. – Фрунзе, 1989.- С.126-127.

53. Москалик К.Г. Современное состояние и перспективы применения лазеров в онкологии /К.Г. Москалик, А.П. Козлов// Вопросы онкологии - 1987. – №2.– С. 82-85.

54. Москалик К. Современные методы лечения рака кожи /К.Г. Москалик, А.П. Козлов // Вопр.онкологии. – 1987. – № 4. – С.10-19.

55. Наумов П.В. Первичные восстановительные операции при лечении опухолей мягких тканей лица/ П.В. Наумов – М: Медицина, 1973 – 97 с.

56. Неробеев А. И. Устранение дефектов височной области, лба, бровей, глазницы / А. И. Неробеев.// Восстановительная хирургия мягких тканей челюстно-лицевой области. – М.: Медицина, 1997. – С. 95 - 106.

57. Особенности инвазии базально-клеточного рака кожи / Н.Г. Дойкова, А.П. Черный, Т.А. Чипышева, В.И. Гельштейн // Арх. патологии. – 2000. - №3. – С. 29 – 33.

58. Особенности течения базально – клеточного рака кожи на Южном Урале / Т.П. Писклакова, Ю.Н. Ковалев, С.М. Истомина, В.Н. Шевченко // Рос. журн. кож. и венерич. болезней– 1998. - №5. – С. 9 – 10.

59. Очерки первичной множественности злокачественных опухолей. / А.В. Важенин, Е.И. Бехтерева, С.А. Бехтерева, Х.Я. Гюлов// – Челябинск. 2000. – 313 с.

60. Панова И.Е. и др. Варианты лечения базалиом век в условиях ООД г. Челябинска / И.Е. Панова, А.В. Важенин, Л.Н. Важенина / Высокие технологии в онкологии: Материалы 5 Всерос. съезда онкологов. – Казань, 2000. – С.479 – 480.

61. Патологоанатомическая диагностика опухолей человека: Справ. руководство / Под ред. Н.А. Краевского, А.В. Смольянникова, Д.С. Саркисова // – М.: Медицина, 1982. – 512 с.

62. Пац Л.П. Результаты лечения опухолей век и переднего отрезка глаза /Л.П. Пац // Опухоли и опухолеподобные заболевания органа зрения Тез. науч. – практ. конф. с междунар. участием.– М. – 1998.- 397с.

63. Пачес А.И. Клиническая онкология органа зрения./ А.И. Пачес, А.Ф. Бровкина, Г.Г. Зиангирова. – М., 1980. –399 с.

64. Пачес А.И. Криогенный метод лечения опухолей головы и шеи /А.И. Пачес, В.В. Шенталь, Т.П. Птуха. – М., 1978. –97 с.

65. Пачес А.И. Современные методы лечения базально-клеточного рака кожи / А.И. Пачес, В.В. Шенталь, Т.П. Птуха // Вестн. АМН СССР. – 1980. - № 5. – С. 45 – 50.

66. Писклакова Т.П. Опыт лечения базалиом методом криодеструкции /Т.П. Писклакова // Пролиферативные заболевания кожи. – М.: МОНИКИ, 1988. – С. 39-41.

67. Плетнёв С.Д. Лазеротерапия. Лечение базально - клеточного рака кожи /С.Д. Плетнев, Н. В. Артамонов, Н. С. Фомин //Сов. медицина. – 1985. - № 4.-С.92-94.

68. Потекаев Н.С. Кожные и венерические болезни. / Н.С. Потекаев, О.И. Иванова. – М., 1997.- 351 с.

69. Пролиферативные заболевания кожи / Н.И. Шумай, Е.С. Снарская, Н.И. Белова, Н.В. Чернышова.– М., 1991. – 189 с.

70. Раков А.И. Биопсия в диагностике и лечении злокачественных опухолей / А.И. Раков, М.А. Зыбина, М.В. Дорфман / – Киев: Здоровье, 1974. –215 с.

71. Решетов И.В. Микрохирургическая аутотрансплантация висцеральных лоскутов в лечении и реабилитации онкологических больных /И.В. Решетов, С.А. Кравцов / Анналы пласт., реконструктив. и эстет. хирургии. – 1998. - № 3- С. 99 - 100.

72. Решетов И.В., Кравцов С.А., Маторин О.В., Поляков А.П. Пластические операции с микрохирургической аутотрансплантацией тканей у онкологических больных // Анналы пласт., реконструктив. и эстет. хирургии. – 1998. - № 3.- С. 100 - 101.

73. Решетов И.В. Реконструктивная и пластическая хирургия опухолей головы и шеи //Практическая онкология. – 2003. – Т.4, №1. – С.9-14.

74. Рождественская О.С. Криотерапевтические методы лечения новообразований кожи в косметологической практике /О.С. Рождественская О.С.//Пролиферативные заболевания кожи. – М.,1985. – С. 29-32.

75. Российский съезд дерматологов и венерологов, 7-й / М.Н. Ежова, И.Л. Давыдова, А.В. Молочков, Н.И. Белова // Тезисы докладов. – Казань, 1996. – Ч. 2. – С. 6 – 7.

76. Рудерман А.И. Близкофокусная рентгенотерапия /А.И. Рудерман// – М.: Медицина, 1968 – С.234.

77. Савенок В.У. Медицинская криогенная техника /В.У. Савенок, В.С. Матвеева //Тезисы докладов Всесоюзной школы. - М., 1988.- С. 76-77.

78. Семенов А.Д. Модифицированная установка на базе углекислотного лазера в хирургии доброкачественных кожных новообразований века / А.Д. Семенов Л.А. Крыль, Н.Х. Балашова, Д.М. Маштаков и др.// Офтальмохирургия. – 1996. - №1. – С. 26 – 30.

79. Снарская Е.С. Локализация базально – клеточного антигена и иммуноглобулинов в опухолевых клетках при метатипическом раке кожи / Е.С. Снарская, Б.А. Беренбейн, М.Г. Коган // Вест. дерматологии. – 1991. - № 6. – С. 11 – 15.

80. Странадко Е.Ф. Применение низкоинтенсивных лазеров в лечении новообразований кожи /Е.Ф. Странадко, О.К. Скобелкин, Г.Д. Литвин. – 7 –я Международная конф. по химии порфиринов и их аналогов. СПб 1995.- С. 185-186.

81. Странадко Е.Ф. Применение низкоинтенсивных лазеров в клинической практике /Е.Ф. Странадко: Под редакцией О.К. Скобелкина – М., 1997. – С.173- 184.

82. Терентьева Л.С. Криодеструкция новообразований кожи век /Л.С. Терентьева, Г.П. Гуща // Тезисы докладов III республиканской научно-практической конференции. офтальмологов МССР. – Кишинев, 1985. – С.165-166.

83. TNM: Классификация злокачественных опухолей / 5-е изд. – Челябинск, 1998. – 190 с.

84. Усова Р.А. Базально – клеточный рак кожи век: Эпидемиология, клинико – морфологическая характеристика: Дис. Базально – клеточный рак кожи век: Эпидемиология, клинико –

морфологическая характеристика /Р.А. Усова. – Челябинск,-2002. 125 с.

85. Хлебникова А.Н. Гистологические варианты базально – клеточного рака кожи /А.Н. Хлебникова, И.А Казанцева // Рос. журн. кож. и венер. болезней. – 2000. - №2. – С. 4 – 8.

86. Чиссов В.И. Перспективы развития реконструктивно-пластической микрохирургии в онкологии / В.И. Чиссов, И.В. Решетов // Тезисы докладов IV Российской онкологической конференции. – М., 2000. – С.165-166.

87. Чиссов В.И., Пластические операции при лечении злокачественных опухолей краниофасциальной локализации/ В.И. Чиссов, И.В. Решетов, А.М. Сдвижков и др. // Анналы пластич., реконструктив. и эстет. хирургии. – 1997. - № 3. - С. 11-23.

88. Чистякова И.А. Наблюдение невобазоцеллюлярного синдрома / И.А. Чистякова, И.М. Косорукова // Врачеб. дело. – 1991. - №2. – С. 101 – 102.

89. Чистякова И.А. Тридцать лет применения проспидина в дерматологии / И.А Чистякова, В.А. Самсонов //Вестн. дерматологии и венерологии. – 1999. №2 – С.41-42.

90. Чудина А.П. Выявление синдрома базально – клеточного невуса у больных с множественными базалиомами кожи /А.П. Чудина, Л.А Савлучинская, А.В. Михайловский // Вопр. онкологии. – 1989. – Т.35, № 10. – С. 1166 – 1169.

91. Чурилова Л.А. Криохирургическое лечение базально – клеточного рака кожи /Л.А. Чурилова, В.И. Игитов, С. А. Ходоренко// Вестн. хирургии им Грекова.-1989. - №3.- С.95-97.

92. Шенталь В.В. Рак кожи / В.В. Шенталь, И.Н. Пустынский, С.Г. Малаев // Мед. помощь. – 2000. - № 4. – С. 6 – 10.

93. Alford E.L. Midforehead flaps / S.R. Baker, N.A. Swanson., Backer S.R. //Local flaps in facial reconstruction– St.Louis: Mosby – Year book, Inc., 1995. - P. 197 – 225.

94. Al-Fuadi A. Cancel in Irad: Seven-year data from the Baghdat tumor registry. / A. Al-Fuadi., D.M. Parkin // Cancer Prev. Dev. Countries. Prof. 2nd UICC Con; Nagoyashi, 1986 – Oxford, 1986. – p. 156.

95. Aliseda D. Medial canthus tumor surgery: a prospective study of microscopically controlled excision / D. Aliseda, J. Vazquez, J.M. Munuera // Eur. J. Ophthalmol. – 1997. – Vol. 7, №3. – P. 216-222.

96. Anderson N.P. Development of basal cell epithelioma as a consequence of radiodermatitis / N.P. Anderson, N.E. Anderson //Arch. Dermatol. – Syph. – 1951. – Vol. 63, №4. – P. 586 – 594.

97. Bandiera-Monte G. Laser microsurgery for superficial T1 – T2 basal sell carcinoma of the eyelid margins / G. Bandiera-Monte, P. Lepera, D. E. A. Moglia // Ophthalmology. – 1997. – Vol. 104, № 7. – P. 1179-1184.

98. Barel A. Role of high-, low- and very low-density lipoproteins in the transport and tumor-delivery of hematoporphyrin in vivo / A. Barel, L. Jori, A. Perin // Cancer Lett. – 1986. – Vol. 32 – P. 145 – 150.

99. Beani J.C. Screening for cutaneous carcinoma / J.C. Beani // Bull. Cancer. – 1996. – Vol. 83, № 9. - P.755-757.

100. Beard C. Lateral-based tarsoconjunctival transposition flap to the lower eyelid / C. Beard, J.H. Sullivan // Grabb's encyclopedia of flaps / Ed. B. Strauch, L.O. Vasconez, E. J. Hall-Findlay. – Philadelphia: Lippincott; New York: Raven , 1998. – Vol. 2. – P. 81 – 83.

101. Becker F.F., Melolabial flaps / F.F Becker, R.E. Adham // Local flaps in facial reconstruction. – St.Louis: Mosby – Year book, Inc.,1995 - P. – 181 – 197.

102. Berger A.A. The European training program in plastic, reconstructive and aesthetic surgery / A.A. Berger // Newsletter International

Confederation for Plastic, Reconstructive and Aesthetic Surgery. – Nov. №9 1996. – P. 9 – 11.

103. Ben – Hur E. The endothelium and red blood cells as potential targets in PDT-induced vascular stasis / E. Ben – Hur, A. Orenstein // Int. J. Radiat. Biol. – 1991. – Vol.60. – P. 293-301.

104. Biller H.F Operative Surgery. Head and neck. / H.F. Biller, D.J Howard. – Oxford: Butterworth -Heinemann Ltd., 1992. – P. 494 – 502.

105. Bonner P.K. Mixed type basal cell carcinoma of the eyelids / P.K. Bonner, D.K. Bregman, I. W. McLean // Ophthal. Plast. Reconstr. Surg. – 1998. – Vol. 14, № 3. – P. 216–221.

106. Bray D.A. Rhombic flaps. / D.A. Bray, S.R. Baker, N.A. Swanson.// Local flaps in facial reconstruction – St.Louis: Mosby – Year book, Inc., 1995 - P. 151 – 165.

107. Brown M.D. Advencement flaps / M.D. Brown, S.R. Baker , N.A. Swanson. // Local flaps in facial reconstruction– St.Louis: Mosby Year book, 1995. - P. 91 – 109.

108. Buchanan R. B. Photodynamic therapy in the treatment of malignant tumours of the skin and head and neck / R. B. Buchanan, J.A. Carruth, A.L. McKonrie. // Eur. J. Surg. Oncol. – 1989. – Vol. 15. – P. 400 – 406.

109. Bumpous J.M. Basal cell carcinoma of the head and neck: identification of predictors of recurrence / J.M. Bumpous, T.A Padhya., S.N. Barnett // Ear Nose Throat J. – 2000. – Vol. 79, N 3. – P. 200 - 204.

110. Calzavara - Pinton P.G. Repetitive photodynamic therapy with topical delta-aminolaevulinic acid as an appropriate approach to the routine treatment of superficial non-melanoma skin tumours / P.G. Calzavara - Pinton // Photochem. Photobiophys. – 1995. – Vol. 29. – P.53 – 57.

111. Cook B.E. Jr. Treatment options and future prospects for the management of eyelid malignancies: an evidence-based update / B.E. Jr. Cook; G.B. Bartley // Ophthalmology. – 2001. – Vol. 108, № 11. – P. 2088 - 2098.

112. Converse J. M. Introduction to plastic surgery / J. M. Converse, J.G. McCarthy. // Reconstructive plastic surgery : In 6 volumes - 2-d ed. – Philadelphia; London; Toronto. 1977. – Vol. 1. – P. 3 – 68.

113. Converse J. M. Transplantation on skin: grafts and flaps / J. M Converse, J.G. McCarthy. // Reconstructive plastic surgery: In 6 volumes – 2 - d ed. – Philadelphia; London; Toronto. 1977. – Vol. 1. – P. 152 – 239.

114. Converse J.M. Deformities of the lips and cheeks flaps / J.M Converse, D. Wood-Smith, B. Macomber. // Reconstructive plastic surgery.: In 6 vol. – 2 - d. – Philadelphia; London; Toronto. 1977. – Vol.3. - P. 1540 – 1594.

115. Cook T.A., Rotation flaps / T.A Cook, R.E Brownlee, S.R. Baker. // Local flaps in facial reconstruction. – St.Louis: Mosby Year book. 1995 - P.75 – 91.

116. Correlation of alpha-smooth muscle actin and invasion in micronodular basal cell carcinoma / M. Christian Mary, L. Moy Ronald, F. Wagner Richard, A. Yen-Moore Angela //Dermatol. Surg. – 2001. – Vol. 27, Iss5. – P. 441 - 446.

117. Crytherapy of malignant eyelid tumors / M. Anders, E. Sporl, H. Krantz et al// Ophthalmologe. – 1995. – Vol. 92, №6. – P. 787-792.

118. Daicker B. Conjunctivalization of Meibomian glands following cryosurgery for basal cell carcinoma of the eyelid / B. Daicker, S. Buchner, M. Kraus // Eur. J. Ophthalmol. – 1994. – Vol. 4, № 1. – P. 59 - 61.

119. Davis Phototoxicity: Environmental hazard and therapeutic tool / Davis, W. Marvin. //Drug Topics. – 2001. – Vol. 145, Issue 14. – P. 41 - 51.

120. Dhawan I.K. Supratrochlear artery (off-midline) forehead skin flap / I.K. Dhawan N.C. Madan, B. Strauch // Grabb's encyclopedia of flaps / Hall-Findlay. – Philadelphia: Lippincott; New York: Raven, 1998. – Vol. 2. – P. 200 – 202.

121. Dermatology in General Medicine / P. L. Getzrow, T. B. Fitzpatrick, A. Z. Eisen // et. al. – 2-nd Ed. – New York, 1979. –489 P.

122. Dougherty T.J. Photoradiation therapy for cutaneous and subcutaneous malignancies / T.J. Dougherty// J. Invest. Dermatol. – 1981. – Vol. 77. - P.122-124.

123. Dougherty T.J. Photosensitizers: therapy and detection of malignant tumors / T.J. Dougherty //Photochem. Biol. – 1987. – Vol. 45. - P.874-879.

124. Dubin N. Multivariate risk score for recurrence of cutaneous basal cell carcinomas / N. Dubin, A.W. Kopf // 'Arch Derm. – 1983, Vol. 11, №5.

125. Dzubow L. M. Mohs surgery / L. M. Dzubow // Lancet. – 1994 - Vol. 343, Iss 8895 – P. 433 - 434.

126. Eisenmann D. Use of the Ellmann Surgitron in eyelid and plastic surgery / D. Eisenmann, K.W. Jacobi // Ophthalmology. – 1994. – Vol. 91, № 4. – P. 540-542.

127. Eyelid basal cell carcinoma with intracranial extension / F. Leoro, R. de Caro, G. de Caro, V. Ninfo // Ophthalmol. Plast. reconstr. Surg. – 1998. - Vol. 14, № 1. – P. 50-56.

128. Finical S.J. The fate of free flaps used to reconstruct defects in recurrent head and neck cancers / S.J. Finical, W. G. Doubek, P. Yugueros et al. // Plast. Reconstr. Surg.. - 2001. - Vol.107, № 6. - P. 1363-1366.

129. Foote C.S. Porphyrin Localization and Treatment of Tumors / C.S. Foote. – New York, 1988. – P.89.

130. Frodel J.L. Z–Plasty / J.L. Frodel, T.D. Wang, S.R. Baker // Local flaps in facial reconstruction. – St.Louis: Mosby – Year book, 1995. - P. 131 – 151.

131. Glogau R.G. Skin grafts / R.G. Glogau, A.F Haas, S.R. Baker // Local flaps in facial reconstruction. – St.Louis: Mosby – Year book. 1995. - P. 247 – 273.

132. Goding G. S. Skin flap physiology. / G. S Goding, D. B. Hom. //Local flaps in facial reconstruction. – St.Louis: Mosby – Year book. 1995. - P. – 15 - 31.

133. Goldberg L.H. Basal cell carcinoma / L.H. Goldberg // Lancet. – 1996. – Vol. 347. – Iss. 9002. – P. 663 – 667.

134. Grabb's encyclopedia of flaps / Ed. B. Strauch, L.O. Vasconez, E. J. Hall-Findlay. – Philadelphia: Lippincott; New York: Raven, 1998. – Vol. 1,2,3. – 1922 p.

135. Gordon M. L. Care of the skin at midlife: diagnosis of pigmented lesions / M. L. Gordon, M.S. Hecker// Geriatrics. – 1996. – Vol. 52, Iss.8 – P. 56-69.

136. Harepar Marwali Skin cancer among Indonesias in the three provinces of Indonesia / Marwali Harepar // Jut. J. Dermatol. – 1982. – Vol. 21, №9. – P. 521 – 525.

137. Harris C.C. Molecular epidemiology of basal cell carcinoma /C.C. Harris// J. Natl. Cancer Inst. – 1996. – Vol.88, Iss.6. – P. 315 – 317.

138. Hilton Chronic photodamage wrongly overshadowed / Hilton, Lisette. //Dermatol.Times. – 2001. – Vol. 22, Iss.5. – P. 43 – 45.

139. Holbach L.M. Surgical management of periocular basal cell carcinoma using frozen section control and immediate plastic reconstruction – indications and methods in 106 patients / L.M. Holbach, A. Jünemann, S. Muhammad //Klin Monatsbl Augenheilkd. – 1998. – Vol. 213, № 5. – P. 278 – 283.

140. Jackson I.T. Lowwer-lip sandwich Abbe skin flap to upper lip / I.T Jackson, L. O. Strauch, E. J Vasconez. // Grabb's encyclopedia of flaps Hall-Findlay. – Second ed. – Philadelphia: Lippincott; New York: Raven , 1998.- Vol.1.- P. 549 – 552.

141. Jelks G.W. Prevention of ectropion in reconstruction of facial defects/ G.W. Jelks // Clin. Plast. Surg. – 2001. – Vol. 28, № 2. – P. 297 – 302.

142. Jiang F.N. Photodynamic killing of human squamous cell carcinoma cells using a monoclonal antibody-photosensitizer conjugate / F.N. Jiang, D.J. Liu, H. Neyndorf // J. Nat. Cancer Inst. – 1991. – Vol. 83. - P.1218-1225.

143. Jones C.M. J. Am. Acad. Dermatol. / C.M. Jones, T. Mang // – 1992. – Vol. 27. - 979 p.

144. Jori G. Br. J. Cancer /G. Jori, L. Tomio, E. Reddi// – 1983. – Vol. 48.– 409p.

145. Kessel D. Photochem. Photobiol / D. Kessel // – 1986. – Vol. 44.-589-493p.

146. Koehler I. K. Laser Surg. / I. K. Koehler// – 1997. - Vol.20.- 233 p.

147. Kohen E. Photobiology / E. Kohen, R. Santus, J. G. Hirschberg // – San Diego; London, 1995. 357 p.

148. Kopf A.W. Tumor conference No. 22. Epithelioma cuniculatum. / A.W. Kopf // J. Dermatol. (Tokyo). – 1979. – Vol. 6. – P.267 – 281.

149. Leffel D.J. Transposition flaps // Local flaps in facial reconstruction / Ed. S.R. Baker, N.A. Swanson. – St.Louis: Mosby Year book, 1995. - P. 109 – 131.

150. Lejour M. Selected reconstructive technics in the surgery of cancers of the face / M. Lejour, K. Deraemacker // Bull. Cancer. - 1985. – Vol. 72. № 2. – P.108 – 113.

151. Lindgren G. Basal cell carcinoma of the eyelids and solar ultraviolet radiation exposure / G. Lindgren, B.L. Diffey, O. Larko // Br. J. Ophthalmol. – 1998. – Vol. 82, №12. – P. 1412 – 1415.

152. Lowe L. Never variants and simulants of basal cell carcinoma / L. Lowe, R.P Rapini // J. Dermatol. Surg. Oncol. – 1991. – Vol. 17, Iss 8. – P. 641–648.

153. Malone J.P. Basal cell carcinoma metastatic to the parotid: report of a new case and review of the literature / J.P. Malone, F.G. Fedok, D.A. Belchis // Ear Nose Throat J. – 2000. – Vol. 79, Issue 7. – P. 511–519.

154. Margo C. Basal cell carcinoma of the eyelid and periocular skin /C. Margo, K. Waltz // Ophthalmology. – 1993. – Vol. 38, № 2. – P. 169-192.

155. Marks R. The epidemiology of non-melanoma skin cancer: who, why and what can we do about it / R. Marks // J. Dermatol. – 1995. – Vol. 22, № 11. - P.853-857.

156. Matthews W. In vitro photodynamic therapy of human lung cancer: investigation of dose-rate effects / W. Matthews, J. Cook, J.B. Mitchell // Cancer Res. – 1989. – Vol. 49. - P.1718-1721.

157. McCaughan J.S. Photodynamic therapy for cutaneous and subcutaneous malignant neoplasms / J.S. McCaughan, J. Cuy, W. Hisks //Arch. Surg. – 1989. – Vol. 124. - P.211 -216.

158. McCord C.D. System of repair of full–thickness eyelid defects / C.D. McCord, M. Tanenbaum. // Oculpoplastic surgery. – New York: Raven Press, 1995. – P. 85 – 98.

159. McCord C.D. Reconstruction of the lower eyelid and outer canthus // C.D. McCord, M. Tanenbaum , W.R. Nunery . // Oculpoplastic surgery– New York: Raven Press, 1995. – P. 119 – 144.

160. McGregor I.A. Transposed flap in eyelid reconstruction / I.A. McGregor B. Strauch, L.O. Vasconez, E. J. // Grabb's encyclopedia of flaps Hall-Findlay. – Philadelphia: Lippincott; New York: Raven, 1998. – Vol. 2. – P. 51 – 56.

161. Mixed type basal cell carcinoma of the eyelids / P.K. Bonner, D.K. Bregman, I. W. McLean, F.G. La Piana // Ophthalmol. Plast. Reconstr. Surg. – 1998. – Vol. 14, №3. – P. 216-221.

162. Mohs F.E. Chemosurgery for the microscopically controlled excision of skin cancer / F.E. Mohs // J. Surg. Oncol. - 1971. - Vol. 3, – P. 257-267.

163. Mohs F.E. Microscopically controlled surgery for carcinomas in patients with nevoid basal cell carcinoma syndrome. / F.E. Mohs, D.J. Jones, F.C. Koranda // Arch. Dermatol. - 1980. - Vol. 116, № 7. – P. 777-779.

164. Mohs' surgery of periocular basal cell carcinoma formalin-fixed sections and delayed closure / P.J. Plessis, M.G. Dahl, A.J. Malcolm, et ol// Br. J. Dermatol. – Vol. 138, №6. – P. 1003-1008.

165. Morgan J. Use of photosensitive, antibody directed liposomes to destroy target populations of cells in bone marrow: a potential purging method for autologous bone marrow transplantation / J. Morgan, A.J. Macrobert, A.G. Gray // Br. J. Cancer. – 1992. - – №1. - P.58-64.

166. Mustarde J.C. Cheek rotation skin flap to the lower eyelid // Grabb's encyclopedia of flaps / J.C. Mustarde B. Strauch, L.O. Vasconez, E. J. Hall-Findlay. – Philadelphia: Lippincott; New York: Raven, 1998. – Vol. 2. – P. 56 – 60.

167. Mustarde J.C. Skin-muscle-tarsoconjunctival (Esser) flap from the lower to the upper eyelid / J.C. Mustarde, B. Strauch, L.O. Vasconez, E. J. // Grabb's encyclopedia of flaps Hall-Findlay. – Philadelphia: Lippincott; New York: Raven , 1998. – Vol. 2. – P. 91 – 95.

168. Nelson J.S. Use of multiple photosensitizers and wavelengths during photodynamic therapy: a new approach to enhance tumor eradication / J.S. Nelson, L.H. Liaw, R.A. Lahlum // J. Nat. Cancer Inst. – 1990. – Vol. 82. - P.868-873.

169. Nerad J.A. Periocular basal cell carcinoma in adults 35 years of age and younger / J.A. Nerad, D.C. Whitaker // Am. J. Ophthalmol. – 1988. – Vol. 106, № 6. – P. 723 – 729.

170. Pass H.I. Photodynamic therapy in oncology: mechanisms and clinical use / H.I. Pass // Am. J. Ophthalmol. – 1993. – Vol.85, №6.-p. 443-456.

171. Patel B.C. Reconstruction of the eyelids / B.C. Patel, P.M. Flaharty, R.L. Anderson // Local flaps in facial reconstruction. — St.Louis : Mosby - Year book. 1995 - P. – 273 – 305.

172. Paver K. Letter: The incidence of basal cell carcinoma and their metastases in Australia and New Zealand / K. Paver, K. Poyzer, N. Burry et. al. //Austr. J. Dermatol. – 1973. – Vol.14. – P. 53.

173. Peled I.J. Cheek V-Y advancement skin flap to the lower eyelid / I.J. Peled, B. Strauch, L.O. Vasconez // Grabb's encyclopedia of flaps, E. J. Hall-Findlay. – Philadelphia ; New York: Lippincott-Raven, 1998. – Vol. 2. – P. 78 – 80.

174. Pollicard A. C. R. Soc. Biol. / A. Pollicard //– 1924. – Vol. 91. – 1423 p.

175. Randle H.W. Basal cell carcinoma. Identification and treatment of the high-risk patient / H.W. Randle // Dermatol. Surg. – 1996. – Vol. 22, №3. – P. 255 – 261.

176. Ridley C.M. Basal cell carcinoma following x-ray epilation of the scalp / C.M. Ridley // Brit. J. Dermatol. - 1962. – Vol. 74. № 6. – P.222 – 223.

177. Robert T. The president nonhealing uncer / T. Robert, Wagamon, Kyle // Postgrad. Med. – 2001. – Vol. 109, Issue 1. – P. 29.

178. Roenigk R.K. Trends in the presentation and treatment of basal cell carcinomas / R.K. Roenigk, J.L. Ratz, P.L. Bailin // J. Dermatol. Surg. Oncol. – 1986. – Vol.12. – P. 860 - 865.

179. Rosenthal I. Phthalocyanines as photodynamic sensitizers / I. Rosenthal // Photochem. Photobiol. – 1991. – Vol. 53. - P.859-870.

180. Rosso S. The multicentre south European study 'Helios'. II: Different sun exposure patterns in the aetiology of basal cell and squamous cell carcinomas of the skin / S. Rosso, R. Zanetti // Brit. J. Cancer. – 1996. – Vol. 73, № 11. - P.1447-1454.

181. Sanna A. Development of basal cell epithelioma as a consequence of radiodermatitis / A. Sanna //Acta chir. ital. - 1988. - Vol. 44, № 4. – P. 625-630.

182. Schlienger P. External radiotherapy for carcinoma of the eyelid / P. Schlienger, F. Brunin, L. // Int. J. Radiat. Oncol. Biol. Phys. - 1996. - Vol. 34, № 2. – P. 277-287.

183. Scholda C. Treatment of basal cell carcinoma of the eyelid /C. Scholda, F.J. Steinkogler // Klin. Monatsbl. Augenheilkd. – 1990. – Vol. 197, №6. – P. 527 – 530.

184. The diagnosis and management of common skin cancers / S. L. Gumport, M.N. Harris, D.F. Roses, A.W. Kopf // Cancer (Philad.). – 1981. – Vol.31. – P. 79 – 90.

185. The rolle of cytology in the diagnosis of periocular basal cell carcinoma / K. Barton, O.M. Curling, A.D. Paridaens, J. L. Hungerford // Ophthalmol. Plast. Reconstr. Surg. – 1996. – Vol. 12, №3. – P. 190-195.

186. The significance of positive margins (known and unknown) at the conclusion of Mohs surgery in the orbital region / J.R. Boynton, M.F. Rounds, V.C. Quatela, M.D. Brown // Ophthal. Plast. Reconstr. Surg. – 1996. – Vol. 12, №1. – P. 51-57.

187. Thomas P. Habif Clinical Dermatology / P. Thomas 3–d Ed. – New York; Paris, 1995- 1675 p.

188. Treatment of eyelid carcinomas of 2 cmm or less by contact radiotherapy / F. Buatois, R. Coquard, A. Pica, et al //J. Fr. Ophthalmol. – 1996. – Vol. 19, № 6 – 7. – P. 405 - 409.

189. Volumineux carcinoma basocellailare de l'angl palpebral externe /F. D'Hermies, X. Morel, A. Meyer, // J. Fr. Ophthalmol. – 2001. – Vol. 24, № 10. – P. 1117-1119.

190. Von Tappeiner H. Münch. Med. Wschr. / Von Tappeiner, A. Jesionek // Münch. Med – 1903. – Bd 47. – 2045 s.

191. Von Tappeiner H. Dtsch. Arch. Klin. Med. / Von Tappeiner, A. Goldbauer // Dtsch. Arch. Klin. Med – 1904. – Bd 80. – 487 s.

192. Wesley R.E. Reconstruction of the upper eyelid and medial canthus // Oculpoplastic surgery / R.E. Wesley, C.D. McCord, M. Tanenbaum et al. – New York: Raven Press, 1995. – P. 99 – 118.

193. Wohlrab T. Leaving the eyelid to its own devides /T. Wohlrab, J. Rohrbach, H. Thiel // Ger. J. Ophthal. - 1996. – Vol. 5, № 4. – P. 246-249.